GINEKOLOGIA PLASTYCZNA I REKONSTRUKCYJNA

PAŹDZIERNIK Nr 2-3(4)/2019

POD AUSPICJAMI PTGPIR

ISSN 2545 – 2851 http://www.e-ginekologia.pl

Kwasy hialuronowe w ginekologii plastycznej – aspekty praktyki klinicznej

Dawid Serafin

„Linear z technique" – nowa metoda jednoczasowej redukcji warg sromowych mniejszych i napletka łechtaczki

Rafał Kuźlik

PERIODYK POLSKIEGO TOWARZYSTWA GINEKOLOGII PLASTYCZNEJ I REKONSTRUKCYJNEJ

SZANOWNI PAŃSTWO!

W Państwa ręce oddajemy kolejny, czwarty już numer czasopisma „Ginekologia Plastyczna i Rekonstrukcyjna", gdzie wspólnie z koleżankami i kolegami staramy się eksplorować obszar ginekologii estetycznej.

Patrząc na wydarzenia mijającego roku możemy z dumą podkreślić udział lekarzy naszego Towarzystwa Ginekologii Plastycznej i Rekonstrukcyjnej, jako wykładowców w międzynarodowych kongresach i sympozjach w Krakowie, Paryżu, Kairze, Istambule, Orlando, Lipsku i najważniejszym w Europie, w kongresie European Society of Aesthetic Gynecology, który w tym roku odbył się w Edynburgu. Wykładowcami z Polski byli tam: Agnieszka Nalewczyńska, Marta Blumska-Janiak, Rafał Kuźlik, Dawid Serafin, Andrzej Barwijuk, Michał Barwijuk i Piotr Kolczewski.

Gdybym miał odpowiedzieć na pytanie, czy od kongresu ESAG w 2018 coś nowego pojawiło się w ginekologii plastycznej, to miałbym problem. Widoczna jest pewna powtarzalność tematów. Prezentowane są coraz to nowe prace dotyczące laserów, radiofrekwencji, osocza bogatopłytkowego, transferów tłuszczu i udoskonaleń technik chirurgicznych. I chociaż nie pojawiły się szczególnie odkrywcze doniesienia naukowe, to z każdego kongresu możemy dowiedzieć się czegoś nowego, nie tylko słuchając wykładów, ale wymieniając doświadczenia. Widzimy, że wciąż dominują badania porównawcze, jednoośrodkowe na małych grupach pacjentów o niskiej sile dowodowej w rozumieniu EBM.

To co uderza, to fakt, że praktycznie na każdym kongresie pojawiają się wykłady na temat powikłań po zabiegach, zwłaszcza po labioplastykach. Jest to pouczające i skłaniające do refleksji. Kwestia dotyczy wyszkolenia lekarzy. W rozmowie z twórcą ESAG, dr Alexandrosem Baderem, dowiedziałem się, że ponad połowa zabiegów, wykonywanych w jego praktyce w Londynie, to zabiegi korygujące po labioplastykach z innych ośrodków.

Ja także muszę uderzyć się w pierś, bo podobnie jak i u innych lekarzy, w mojej praktyce również zdarzają się powikłania. Musimy dążyć do coraz większej wprawy operatorskiej i do zdobywania coraz rozleglejszej wiedzy medycznej, aby powikłań było jak najmniej.

W tym numerze „Ginekologii Plastycznej i Rekonstrukcyjnej", autorzy poruszyli wiele zagadnień, niemalże z całego zakresu ginekologii plastycznej i rekonstrukcyjnej. Na szczególną uwagę zasługuje artykuł dr. Tomasza Basty, który w swojej działalności podejmuje tematy trudne, wykraczające poza ramy ginekologii plastycznej. Tym razem dr Basta przedstawił swoje wyniki w leczeniu liszaja twardzinowego sromu fibryną bogatopłytkową.

W listopadzie 2019 r. odbędzie się zebranie zarządu Polskiego Towarzystwa Ginekologii Plastycznej i Rekonstrukcyjnej, gdzie ustalimy datę Kongresu naszego Towarzystwa. Odbędzie się on w 2020 roku. Już teraz zapraszam wszystkie Koleżanki i Kolegów do udziału w tym wydarzeniu.

Ginekolodzy plastyczni zakończą ten rok spotykając się na Mikołajkach Polskiego Towarzystwa Ginekologii Estetycznej i Rekonstrukcyjnej, organizowanych w Warszawie przez Pana Profesora Tomasza Paszkowskiego. Również tam będzie można posłuchać wykładów wygłoszonych przez autorów artykułów naszego czasopisma.

Życzę owocnej lektury!

Redaktor naczelny
Dr n. med. Piotr Kolczewski
Wiceprezes Polskiego Towarzystwa Ginekologii Plastycznej i Rekonstrukcyjnej

Wydawnictwo dostępne wyłącznie w prenumeracie.

Magazyn jest kierowany do osób uprawnionych do wystawiania recept lub osób prowadzących obrót produktami leczniczymi w rozumieniu art. 52 ust. 2 pkt. 2 ustawy z dnia 6.01.2001 Prawo Farmaceutyczne.

Cena prenumeraty za kolejne 4 numery:
120 zł (w tym VAT).

Redakcja nie odpowiada za treść materiałów reklamowych oraz ma prawo odmówienia ich publikacji bez podania przyczyny. Redakcja zastrzega sobie prawo do zmian tytułów i skracania nadesłanych artykułów. Reprodukcja lub przedruk wyłącznie za pisemną zgodą Wydawcy.

Jak zamówić prenumeratę kwartalnika
Ginekologia Plastyczna i Rekonstrukcyjna?

Aby zamówić prenumeratę, która obejmuje cztery kolejne numery, na konto, podane poniżej, należy wpłacić 120 zł. Po dokonaniu płatności należy przesłać e-mailem (prenumerata@spsmedia.pl) potwierdzenie dokonania wpłaty wraz z adresem, na który gazeta ma być wysyłana. Osoby, które chcą otrzymać fakturę VAT, muszą przysłać wszystkie dane potrzebne do wystawienia faktury.

Faktury wystawiamy do 7 dni od daty wpłynięcia płatności na konto.

Tel. 22 844 49 42, fax 22 398 78 85,
e-mail: prenumerata@spsmedia.pl

Możliwe jest przesłanie prenumeraty za zaliczeniem pocztowym. Zamówienie należy złożyć telefonicznie lub faxem. Do kosztów prenumeraty doliczamy 12 zł za usługę pobrania pocztowego. Pierwszy zamówiony numer wysyłany jest następnego dnia po złożeniu zamówienia.

NUMER KONTA:
BZ WBK 37 oddział w Warszawie
nr 80 1500 1865 1218 6013 2651 0000,
SPS, ul. Modzelewskiego 67/4,
02-679 Warszawa

WARUNKI PRENUMERATY:
- Prenumeratę przyjmujemy na kolejne 4 numery.
- Prenumeratę opłaca się w banku lub na poczcie.
- Koszty związane z dokonaniem wpłaty ponosi zamawiający.
- Koszty przesyłki na terenie kraju ponosi wydawca.

RADA NAUKOWA MAGAZYNU
Ginekologia Plastyczna i Rekonstrukcyjna

prof. dr hab. n. med. Dariusz Szpurek
prof. nadzw. dr hab. n. med. Sławomir Jędrzejczyk
dr n. med. Andrzej Barwijuk
dr n. med. Rafał Kuźlik
lek. med. Michał Barwijuk

Jak zostać członkiem Polskiego Towarzystwa Ginekologii Plastycznej i Rekonstrukcyjnej?

Jeśli chcesz zostać członkiem PTGPiR wypełnij formularz zgłoszeniowy na stronie internetowej http://ptgp.pl/czlonkostwo-ptgp/. Jednym z przywilejów członka PTGPiR jest regularne otrzymywanie naszego Kwartalnika. Ale zalet bycia w Towarzystwie jest wiele.

GINEKOLOGIA PLASTYCZNA I REKONSTRUKCYJNA

INDEX COPERNICUS VALUE (ICV) 2018:
34.87

ISSN 2545 – 2851

WYDAWCA:
Wydawnictwo SPSmedia

w imieniu:
Polskiego Towarzystwa Ginekologii Plastycznej i Rekonstrukcyjnej
Polskie Towarzystwo Ginekologii Plastycznej i Rekonstrukcyjnej

www.ptgp.pl

REDAKTOR NACZELNY:
Dr n. med. Piotr Kolczewski

DYREKTOR DZIAŁU WYDAWNICTW:
Piotr Szymański
602 785 007
piotrs@spsmedia.pl

REDAKCJA I KOREKTA:
Halina Szostkiewicz

REKLAMA:
Krzysztof Kowalczyk
Tel. 882 066 990
reklama@spsmedia.pl

PRENUMERATA:
Aleksandra Kowalińska
Tel. 22 844 49 42
Tel. 509 912 963
prenumerata@spsmedia.pl

PROJEKT OKŁADKI:
Ewelina Gościcka

FOTOGRAFIA NA OKŁADCE:
123 RF

SKŁAD I ŁAMANIE:
Ewa Kopka-Nowakowska

NAKŁAD: 1000 egz.

ADRES REDAKCJI:
Modzelewskiego 67/4
02-679 Warszawa
Tel. 22 844 49 42
redakcja@spsmedia.pl

SPIS TREŚCI

2 **Od redaktora naczelnego**
dr n. med. Piotr Kolczewski

5 **„Linear Z technique" – Nowa metoda jednoczasowej redukcji warg sromowych mniejszych i napletka łechtaczki**
dr n. med. dr n. med. Rafał Kuźlik

10 **Kwasy hialuronowe w ginekologii plastycznej Aspekty praktyki klinicznej**
lek. med. Dawid Serafin

16 **Liszaj okolicy anogenitalnej – leczenie z wykorzystaniem laseroterapii oraz fibryny bogatopłytkowej (I-PRF)**
dr n. med. Tomasz Basta

20 **Wywiad z Dawidem Serafinem, międzynarodowym szkoleniowcem z zakresu laseroterapii w ginekologii estetycznej na temat zastosowania laseroterapii w uroginekologii**
Piotr Szymański

22 **Labia Majora Augmentation with Hyaluronic Acid Filler**
dr n. med. Agnieszka Nalewczyńska, lek. med. Michał Barwijuk, dr n. med. Piotr Kolczewski

PTGPiR

Zapraszamy na
IV Międzynarodowy Kongres Ginekologii Plastycznej i Estetycznej.

Termin: II połowa 2020 roku
Szczegóły: https://ptgp.pl/kongres/

„LINEAR Z TECHNIQUE" – NOWA METODA JEDNOCZASOWEJ REDUKCJI WARG SROMOWYCH MNIEJSZYCH I NAPLETKA ŁECHTACZKI

Dr n. med.
Rafał Kuźlik

Od drugiej dekady lat 2000 obserwujemy w Polsce wzrost zainteresowania kobiet kwestią wyglądu ich miejsca intymnego oraz chęcią poprawy estetyki tej okolicy. Na świecie, szczególnie w Stanach Zjednoczonych Ameryki Północnej, wzrost zainteresowania tym problemem, tak wśród pacjentek, jak i lekarzy cieszy się powodzeniem od początku XXI wieku. Nie oznacza to jednak, że przed rokiem 2000 nikt nie interesował się poprawą wyglądu i funkcji sromu.

Pierwsze doniesienie pochodzi z Czech z roku 1971, gdzie Martincik i Malinovsky opublikowali artykuł na temat chirurgicznego leczenia przerostu warg sromowych mniejszych [1]. Od tego czasu, do roku 2014, opublikowano 38 prac na temat chirurgii plastycznej warg sromowych mniejszych [2]. Do dzisiaj liczba tych doniesień wzrosła kilkunastokrotnie i cały czas rośnie. Zainteresowanie tą dziedziną ginekologii stało się przyczyną do powstania wielu towarzystw lekarskich na całym świecie, organizujących co roku kilkanaście różnych konferencji poświęconych tylko tym zagadnieniom. Fakt tak dużego zainteresowania kwestią poprawy wyglądu i funkcji zewnętrznych narządów płciowych kobiety przyczynił się do powstania wielu nowych technik operacyjnych. Począwszy od najstarszej i najbardziej podstawowej techniki klasycznej, czyli „edge resection" polegającej na prostym odcięciu brzegów warg, której autorstwa próżno szukać w piśmiennictwie, skończywszy na opublikowanej w 2018 roku przez Kuźlika „one cut technique" jako metody jednoczasowej redukcji warg sromowych mniejszych i napletka łechtaczki z zachowaniem pełnego unaczynienia i unerwienia pozostałej części warg [3]. Autor studiując inne metody dotarł do dwóch, w jego ocenie przełomowych, które stanęły u podstawy wyżej wymienionej. Choi i Kim opisali w 2000 roku technikę deepitelializacji pozwalającą na redukcję warg sromowych mniejszych z pozostawieniem ich oryginalnego unaczynienia i unerwienia [4]. Natomiast Ostrzeński w 2014 roku opublikował technikę fenestracji z przestawieniem dolnego płata, dzięki której, poza dwuwymiarową redukcją wielkości warg, zachowaniu ulega własny brzeg i barwa

SŁOWA KLUCZOWE:
technika liniowego cięcia „Z"
łechtaczka
wargi sromowe mniejsze

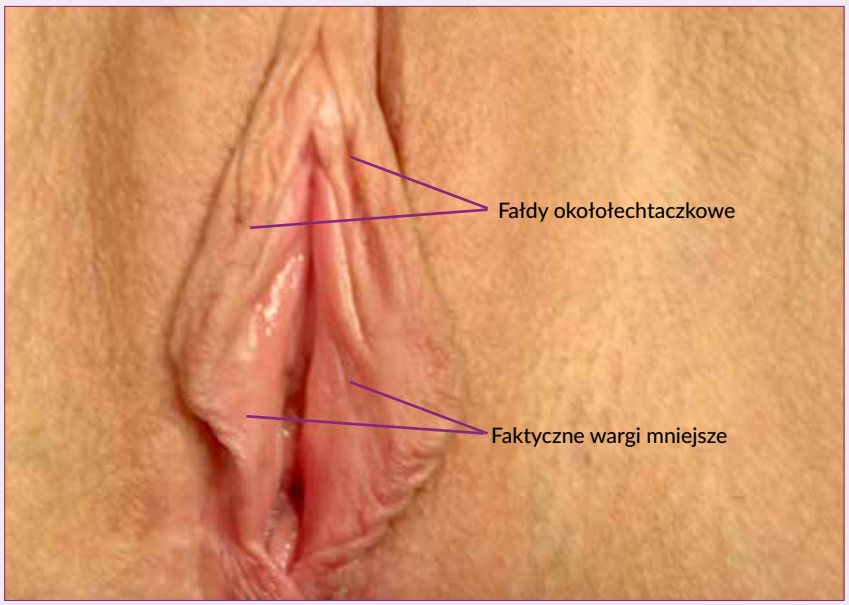

Ryc. 1. Podwójne wargi sromowe mniejsze

warg, oraz tworzony jest nowy kształt tylnego ich wędzidełka [5].

Wobec rosnącego zainteresowania lekarzy ginekologią estetyczną/plastyczną, szczególnie młodych adeptów sztuki, autor doszedł do wniosku o konieczności opracowania techniki prostej w wykonaniu (jak technika klasyczna) i łączącej ideę jednoczasowej redukcji warg sromowych mniejszych i napletka łechtaczki w przypadku konieczności wykonania obydwu procedur, co jest częstym zjawiskiem.

MATERIAŁ I METODY

„Linear Z technique" (technika liniowa Z) jest metodą łączącą technikę klasyczną (edge resection) w części wargowej sromu i technikę „one cut" w części dotyczącej napletka łechtaczki. Do grupy badanej zakwalifikowano 5 pacjentek w wieku 21 – 35 roku życia, u których rozpoznano „podwójne wargi sromowe mniejsze" (nazwa własna autora) (ryc. 1).

Budowa ta polega na tym, iż od wędzidełka łechtaczki „odchodzą" wargi sromowe, których główną masę i faktyczny kształt stanowią fałdy napletka łechtaczki („okołołechtaczkowe") biegnące po obydwu stronach łechtaczki, powiększając optycznie i fizycznie tę okolicę, tworząc niejako małego penisa w pozycji stojącej pacjentki, co jest wielce dla niej krępujące.

Wszystkie pacjentki w grupie badanej skarżyły się na dyskomfort w życiu codziennym, jak noszenie obcisłej bielizny, spodni, czy jazdy na rowerze. Dodatkowym argumentem przemawiającym za przeprowadzeniem operacji były dolegliwości podczas współżycia seksualnego czy nawracające stany zapalne. Koronnym jednak argumentem dla planujących operację kobiet był fakt ogromnego wstydu związanego z budową ich strefy intymnej. Wszystkie pacjentki podpisały zgodę na przeprowadzenie zabiegu tą techniką i publika-

Ryc. 2. Od wewnątrz linia podłużna biegnąca do szczytu napletka łechtaczki

Ryc. 3. Od zewnątrz linia podłużna i w kształcie litery „Z" tworząca trójkąt napletka łechtaczki

„Linear Z technique" (technika liniowa Z) jest metodą łączącą technikę klasyczną (edge resection) w części wargowej sromu i technikę „one cut" w części dotyczącej napletka łechtaczki

Ryc. 4. Wycinana jest skóra napletka łechtaczki i warg sromowych mniejszych tworząc u podstawy literę „Z"

Ryc. 5. „Ostry koniec" litery „Z" jest przyszywany stanowiąc początek nowej wargi

Wszystkie pacjentki po zabiegu referowały poprawę samopoczucia, tak w kwestii estetycznej, jak i funkcjonalnej. Potwierdzono również uzyskanie odpowiedniego zmniejszenia warg sromowych mniejszych i napletka łechtaczki, z jednoczesnym uniknięciem efektu „mikropenisa"

cję zdjęć ich narządów w czasopismach medycznych.

TECHNIKA

Procedury były przeprowadzane w znieczuleniu miejscowym po uprzednim zaznaczeniu markerem linii przyszłych cięć chirurgicznych- podłużne wzdłuż brzegu górnego warg, biegnące od wędzidełka tylnego w kierunku szczytu napletka łechtaczki od wewnątrz i do wysokości żołędzi łechtaczki od zewnątrz warg. Na wysokości żołędzi łechtaczki, linia poprzeczna, biegnąca od opisywanej podłużnej w kształcie litery „Z", przecina napletek łechtaczki do jego podstawy i następnie kieruje się ku górze do jego szczytu, łącząc się z uprzednio narysowaną linią podłużną tworząc trójkąt (ryc. 2 i 3).

Etap planowania jest jednym z najważniejszych i decyduje o końcowym efekcie estetycznym zabiegu. Do znieczulenia wykorzystano mieszankę 1% Lignocainy z 0,01% adrenaliny oraz roztworem 0,9% NaCl z 5 mg Bipuwacainy.

Cięcie było wykonywane urządzeniem radiofrekwencyjnym, które, w ocenie autora, jest najlepszym narzędziem do przeprowadzania zabiegów w zakresie ginekologii estetycznej. Dzięki niemu linia cięcia jest bardzo prosta, bez względu na pofałdowanie tkanek, głębokość cięcia jest łatwa do oceny a obrażenia termiczne brzegów rany są minimalne, pozwalając na prawidłowe gojenie bez pozostawiania widocznych blizn.

Technicznie rzecz ujmując, chirurg nacina skórę warg od wewnętrznej strony wzdłuż narysowanych uprzednio linii od strony krocza w kierunku wzgórka łonowego. Następnie podobny kierunek cięcia jest od strony zewnętrznej warg, ale na wysokości żołędzi łechtaczki cięcie przebiega ukośnie do tyłu, tworząc literę „Z". Następnie od szczytu pierwszego nacięcia prowadzone jest cięcie w dół w kierunku podstawy owej litery „Z", zamykając trójkąt skóry napletka łechtaczki, który jest odcinany (tylko skóra) za pomocą pincety bipolarnej. Podobnie przy użyciu tego narzędzia odcinane są brzegi warg mniejszych (ryc. 4).

Następnie „ostry koniec" litery „Z" jest przyszywany do podstawy nacięcia fałdu napletka łechtaczki, stanowiąc początek nowej wargi sromowej mniejszej. Szwem ciągłym, śródskórnym (Monocrile 5.0) zszywane są brzegi rany w taki sposób, że skóra napletka łechtaczki przyszywana jest do jego podstawy, tworząc nowy napletek o gładkiej powierzchni i niejako „ukryty" pomiędzy wargami większymi, a nowe wargi mniejsze zyskują nowy, regularny brzeg (ryc. 5 i 6).

Materiał szewny używany do zabiegu jest w całości wchłanialny, a fakt stosowania szycia śródskórnego wyklucza konieczność usuwania szwu w okresie pooperacyjnym. Dzięki tej technice uzyskujemy dwa cele w jednym czasie- zmniejszenie warg sromowych mniejszych i redukcja objętości napletka łechtaczki. Zastosowanie jednej linii cięcia, biegnącej wzdłuż brzegu warg mniejszych i u podstawy napletka łechtaczki, pozwala na uzyskanie efektu naturalnego wyglądu kompleksu warga-łechtaczka. Technika ta, podobnie jak technika jednego cięcia („one cut"), traktuje wargi sromowe mniejsze i napletek łechtaczki, jako jeden kompartment, a nie dwa oddzielne, jak ma to miejsce w przypadku dotychczas stosowanej techniki klasycznej, w której oddzielnym cięciem redukowana jest wielkość warg sromowych mniejszych i oddzielnym napletek łechtaczki. Stosując metodę „linear Z" efekt końcowy wygląda naturalnie (ryc. 7).

POSTĘPOWANIE POOPERACYJNE

Postępowanie po zabiegu jest nieodłącznym elementem całego procesu leczniczego. Ból w większości przypadków nie stanowi poważnego problemu, ale najlepszą jego kontrolą jest stosowanie czopków doodbytniczych z diclofenakiem. Przez pierwsze 7 – 10 dni pacjentka nie powinna nosić bielizny, a okolica operowana powinna być sucha i czysta. Do utrzymywania higieny autor zaleca stosowanie ogólnie dostępnych na rynku preparatów antyseptycznych, w tym maści z antybiotykiem.

PIŚMIENNICTWO:

1. *Martincik J, Malinovsky L (1971) Surgical treatment of the hypertrophy of the labia minora. Cesk Gynecol 36: 216-217.*
2. *Oranges CM, Sisti A, Sisti G (2015) Labia Minora Reduction Techniques: A Comprehensive Literature Review. Aesthet Surg J 35: 419-431.*
3. *Kuzlik R (2018) "One Cut Technique" - Simultaneous Reduction of Labia Minora and Clitoral Hood. Int J Gynecol Clin Pract 5: 141.*
4. *Choi HY, Kim KT (2000) A new method for aesthetic reduction of labia minora (deepithelialized reduction of labioplasty). Plast Reconstr Surg 105: 419-422.*
5. *Ostrzenski A (2014) Fenestration labioreduction of the labium minus: a new surgical intervention concept. ISRN Obstet Gynecol 2014: 671068.*
6. *Gress S (2013) Composite reduction labiaplasty. Aesthet Plast Surg 37: 674-683.*

Ryc. 6. Skóra napletka łechtaczki i warg mniejszych zszywana jest szwem ciągłym

Ryc. 7. Efekt 6 tyg po zabiegu

Po 7 dniach od operacji pacjentka powinna stosować żel z mikronizowanym kwasem hialuronowym, w celu usprawnienia procesu gojenia. Przez 6 tygodni [pacjentki mają zakaz kąpieli w wannie i współżycia seksualnego.

WYNIKI

Wszystkie pacjentki po zabiegu referowały poprawę samopoczucia, tak w kwestii estetycznej, jak i funkcjonalnej. Potwierdzono również uzyskanie odpowiedniego zmniejszenia warg sromowych mniejszych i napletka łechtaczki, z jednoczesnym uniknięciem efektu „mikropenisa". Uzyskany nowy, równy i rozjaśniony brzeg warg mniejszych stanowił dodatkowy, bardzo pożądany przez pacjentki rezultat zabiegu. Blizny, ukryte w bruździe pomiędzy napletkiem łechtaczki i wargami większymi oraz biegnące wzdłuż brzegu warg sromowych mniejszych (a nie w poprzek jak w niektórych technikach) pozostają praktycznie niewidoczne i były w pełni akceptowane przez pacjentki.

DYSKUSJA

Przeglądając i analizując stosowane najczęściej techniki operacyjne w ginekologii plastycznej, tylko Gress i Kuźlik, opisując metodę zmniejszenia warg sromowych mniejszych, wspominają o konieczności jednoczasowej redukcji napletka łechtaczki [3, 6]. Jednakże tylko ten drugi traktuje kompleks warga-łechtaczka jako jeden kompartment i dostrzega konieczność jednoczasowej redukcji przerośniętych tkanek warg sromowych mniejszych i napletka łechtaczki wykonując przy tym jak najmniejszą liczbę nacięć skóry. Autor podnosi tezę, że dzięki temu istnieje większa możliwość ukrycia blizn, a ostateczny efekt jest bardziej naturalny, w przeciwieństwie do technik traktujących wargi i napletek jako dwa oddzielne obszary [3].

Techniki wymienione powyżej są jednak bardzo wymagające i autorowi wydaje się, że technika liniowego cięcia „Z" pozwala na wykonanie jednoczasowej redukcji warg mniejszych i napletka łechtaczki przez wszystkich lekarzy wykonujących takie procedury, także tych na początku procesu kształcenia. Jeżeli „prawdziwe wargi mniejsze", bez opisywanych fałdów okołołechtaczkowych, są dość widoczne i mogłyby w przyszłości, po korekcie chirurgicznej, stanowić nowy narząd, to według autora operacja powinna być przeprowadzona techniką „one cut". Jeżeli jednak wargi są niewielkie i jedynie zaznaczone „na tle" omawianych powyżej fałdów, operacją z wyboru może być technika liniowa Z. Dodatkowym, a może podstawowym atutem tej metody jest uniknięcie pooperacyjnego efektu „penis-like shape" stanowiącego częste powikłanie po operacji klasycznej z pozostawieniem napletka łechtaczki w jego oryginalnej wielkości i kształcie.

Dr n. med. Rafal Kuźlik - SaskaMed Clinic, Warsaw, Poland. Correspondence: E-mail: rafal.kuzlik@gmail.com.

W cenie zestawu zapewniamy:
szkolenie z zakresu ginekologii plastycznej

LOKTAL
MEDICAL ELECTRONICS

4MHz

wavetronic 6000 Touch

Nóż radiofrekwencyjny
cięcie,
koagulacja (mono- i bipolarna)

megapulse HF Fraxx

MAFR
(Microablative Fractional Radiofrequency)
frakcyjna radiofrekwencja
z działaniem mikroablacyjnym

wavevac Dual

Ewakuator dymu
(usuwanie i filtracja dymu)
podwójny system filtracji
(H.E.P.A. i z aktywnym węglem)

dowolna konfiguracja zestawu
szeroki wybór elektrod

- Labioplastyka
- Leczenie wysiłkowego nietrzymania moczu
- Hymenotomia
- Perineoplastyka
- Waporyzacja ektopii szyjki macicy
- Usunięcie kłykcin z okolic intymnych
- Konizacja szyjki macicy
- Usunięcie zmiany z tarczy szyjki macicy
- Radiofrekwencyjna rewitalizacja pochwy
- Estetyczna korekcja strefy intymnej
- Redukcja zmian powstałych w trakcie ciąży, porodu lub menopauzy: rozstępy, zwiotczałość skóry, blizny po cięciu cesarskim lub episiotomii.

NewU
+48 733 413 344, +48 795 693 344,
info@newu.pl
www.loktal.pl
ul. Krakowskie Przedmieście 67/5 , Warszawa

KWASY HIALURONOWE W GINEKOLOGII PLASTYCZNEJ

ASPEKTY PRAKTYKI KLINICZNEJ

lek. med. Dawid Serafin

Zabiegi z zakresu ginekologii estetycznej wykonywane są w celu korekty anatomii, rekonstrukcji powstałych defektów, jak i poprawy wyglądu estetycznego czy funkcji seksualnych żeńskich narządów rozrodczych. Jest to dynamicznie rozwijająca się podspecjalizacja w dziedzinie ginekologii, której popularność w ostatnich latach wzrosła na całym świecie. Można to w dużej mierze przypisać szeregowi czynników, w szczególności rozpowszechnienie świadomości ciała wśród kobiet, zwłaszcza przekraczanie bariery wstydu przy omawianiu problemów ginekologicznych, również lepszy dostęp do odpowiednio wykwalifikowanych specjalistów w tym zakresie, którzy są w stanie zaproponować coraz to nowsze techniki i sposoby leczenia [1, 2].

Na wygląd okolicy narządów płciowych mogą mieć wpływ traumatyczne porody, wcześniejsze zabiegi chirurgiczne, częste zmiany masy ciała, intensywne ćwiczenia fizyczne oraz wiek. Również okres klimakteryczny ma znaczący wpływ na żeńskie narządy płciowe z powodu spadku wydzielania estrogenów.

Stosowanie usieciowanego kwasu hialuronowego (Hyaluronic Acid – HA), do leczenia hipotrofii warg sromowych mniejszych polega na odbudowie prawidłowej objętości tych narządów jak i przywrócenie naturalnej funkcji jaką jest ochrona delikatnych narządów sromu

SŁOWA KLUCZOWE:
wargi sromowe
usieciowany kwas hialuronowy

BUDOWA NARZĄDÓW

Wargi sromowe większe są powszechnie nazywane zewnętrznymi narządami płciowymi.

Są to dwa podłużne, wypełnione tkanką tłuszczową fałdy skórne. Zawierają włókna mięśni gładkich, naczyń krwionośnych i limfatycznych, zakończeń nerwowych i skóry właściwej, gdzie znajdują się ujścia gruczołów – łojotokowych, potowych czy apokrynowych. Warga rozciąga się od wzgórka łonowego do obszaru okołoodbytniczego. Pomiędzy nimi znajdują się takie struktury anatomiczne jak wargi sromowe mniejsze, ujście cewki

Ryc. 1. Stan przez zabiegiem

Ryc. 2. Stan po zastosowaniu kwasu hialuronowego

FOT. 123 RF

moczowej, łechtaczka i przedsionek pochwowy [6].

Główną funkcją warg sromowych większych jest protekcja głębiej położonych struktur anatomicznych przed uszkodzeniami fizycznymi, mechanicznymi czy chemicznymi [7].

Kobiety, u których obserwuje się zanik tkanki tłuszczowej w obrębie warg sromowych, mogą cierpieć z powodu obtarć, uszkodzeń śluzówki czy trudności w trakcie współżycia, co w konsekwencji może prowadzić do dyspareunii [8, 9].

STOSOWANIE KWASU

Stosowanie usieciowanego kwasu hialuronowego (Hyaluronic Acid – HA), do leczenia hipotrofii warg sromowych mniejszych polega na odbudowie prawidłowej objętości tych narządów, jak i przywrócenie naturalnej funkcji, jaką jest ochrona delikatnych narządów sromu. HA jest naturalnie występującym biopolimerem, którego struktura molekularna jest bardzo podobna między organizmami żywymi. Jego makrocząsteczka jest liniowym polimerem składającym się z około 20 000 powtarzających się jednostek disacharydowych z konfiguracjami pierwotnymi zawierającymi kwas D-glukuronowy i pochodne N-acetylo-D-glukozaminy [10]. Sieciowanie tworzy wiązania pomiędzy poszczególnymi cząsteczkami, zapobiegające ich metabolizmowi przez organizm ludzki, dzięki czemu wypełniacz ulega wolniejszej biodegradacji. Kwas hialuronowy poza tym nawilża skórę i błony śluzowe, dodatkowo odmładzając leczony obszar poprzez stymulację fibroblastów do produkcji kolagenu [11].

Leczenie przy użyciu kwasu hialuronowego jest wskazane w przypadku utraty objętości i jędrności warg większych spowodowanej szeregiem czynników, w tym m.in. zanikiem lub asymetrią tkanki tłuszczowej, atrofii warg mniejszych czy przedsionka pochwy i związanymi z tym objawami jak świąd, pieczenie czy uczucie napięcia, potęgowane podczas stosunku płciowego, uprawiania sportu (zwłaszcza jazdy konnej i rowerowej), czy noszenia ciasnej bielizny.

WSKAZANIA DO LECZENIA

Wskazaniem do leczenia jest również blizna po nacięciu czy uszkodzeniu krocza, która powoduje ból w trakcie stosunku czy dająca objaw „zaciągania" wejścia do pochwy – odsłaniając przedsionek pochwy [16].

> Jak wiemy, naturalna zawartość HA w organizmie zmniejsza się wraz z wiekiem, co powoduje, że skóra jest coraz słabiej nawilżana i nawadniana, co prowadzi do zaburzeń struktur kolagenu i włókien elastyny

Stosowanie HA zalecane jest również u kobiet o niskiej masie ciała lub po jej znacznej utracie, u których dochodzi do silnej redukcji tkanki tłuszczowej. Nie ma jednolitych wytycznych dotyczących powiązania masy ciała z powiększaniem HA. Jednak na podstawie własnych doświadczeń klinicznych spodziewam się, że pacjenci z BMI na poziomie 18,5 lub niższym będą prezentować się wcześniej z zanikiem warg większych, ponieważ zawartość tkanki tłuszczowej w ich ciele wynosi mniej niż 20%.

Dlatego spadek ilości adipocytów wraz z wiekiem lub w okresie menopauzalnym,

Ryc. 3. Ocena wiotkości warg sromowych w trakcie badania ginekologicznego

FOT. 123 RF

jest również wskazaniem do leczenia korygującego z wykorzystaniem tego preparatu [12, 13, 14].

Jak wiemy, naturalna zawartość HA w organizmie zmniejsza się wraz z wiekiem, co powoduje, że skóra jest coraz słabiej nawilżana i nawadniana, co prowadzi do zaburzeń struktur kolagenu i włókien elastyny [17, 20, 21].

Ponadto zmniejszenie produkcji estrogenów w okresie menopauzalnym zmniejsza aktywność fibroblastów, powodując zanik skóry właściwej [15]. Z wiekiem skóra właściwa (również w okolicy sromu) staje się wyraźnie wiotka, tracąc swoją wcześniejszą elastyczność i kształt poprzez właśnie zaburzenia w produkcji kolagenu co może sprzyjać urazom [22, 23, 24].

Utrata elastyczności niekorzystnie wpływa na wizerunek ciała kobiety, która może zacząć uważać się za mniej atrakcyjną [18, 19]. Obniżona samoocena może pogorszyć jakość życia i spowodować eskalację kompleksów, które mogą się nasilać, przejawiając się wstydem i brakiem akceptacji własnego ciała [17].

WYWIAD PRZED ZABIEGIEM

Pomimo swojej minimalnie inwazyjnej procedury, zabieg powinien być poprzedzony dokładnym wywiadem i konsultacją medyczną, aby ustalić i wykluczyć potencjalne przeciwwskazania. Należą do nich: ciąża (w każdym trymestrze), karmienie piersią, aktywne zapalenie w miejscu wstrzyknięcia, nowotwory złośliwe sromu, nieleczone zaburzenia psychiczne, poważne zaburzenia krzepnięcia, zaburzenia autoimmunologiczne przejawiające się w obrębie sromu oraz historia reakcji alergicznej na HA [27, 28].

WYKONANIE ZABIEGU

Zabieg polega na podaniu wypełniacza HA podskórnie w wargi sromowe większe w iniekcji przy użyciu kaniuli. Tylko kaniula z tępym zakończeniem zmniejsza ryzyko przypadkowego uszkodzenia tkanek, naczyń krwionośnych i pomaga zapobiegać dalszym powikłaniom. Istotne jest również określenie lokalizacji naczyń krwionośnych i nerwów zaopatrujących srom przed rozpoczęciem leczenia.

Pierwszy krok obejmuje dezynfekcję i znieczulenie miejsca nakłucia. Znieczulenie miejscowe stosuje się przy użyciu około 5 ml 2% lidokainy podawanej wzdłuż warg. Powtarza się ją w ten sam sposób na obu stronach. Następnie przy użyciu kaniuli 22G – 27G podaje się wypełniacz od podstawy wargi aż do górnego bieguna [6]. Należy stosować liniowy sposób aplikacji. W celu skorygowania objętości tkanki, wypełniacz powinien być podawany podskórnie. Ważną rolę odgrywa głębokość wstrzyknięcia, ponieważ dostęp do zbyt głębokich struktur może spowodować podanie wypełniacza w tkankę tłuszczową, a tym samym utratę efektu terapeutycznego.

Po każdej stronie wstrzykuje się 1 – 3 ml usieciowanego HA. Obecnie maksymalne dostępne stężenie wypełniaczy HA wynosi 28 mg. Usieciowane cząsteczki HA są biodegradowalne, co wpływa na bezpieczeństwo i minimalnie inwazyjny charakter leczenia. Zabieg trwa 15 – 30 minut, nie wymaga okresu rekonwalescencji czy zakładania szwów – pacjentka może rozpocząć normalną aktywność natychmiast po opuszczeniu gabinetu zabiegowego. Po wstrzyknięciu należy poinstruować pacjentkę, aby powstrzymał się od aktywności seksualnej, sportu (zwłaszcza jazdy na rowerze, jazdy konnej lub podobnych sportów) siedzenia na twardej powierzchni przez siedem dni. Pacjentce należy zalecić picie dużej ilości wody – około trzech litrów dziennie przez 5 dni. Nie ma formalnych zaleceń dotyczących dalszego postępowania z pacjentkami po leczeniu.

Procedury obejmujące wstrzyknięcie wypełniaczy HA są uważane za bezpieczne, mogą być stosowane w prawie we wszystkich przypadkach bez ryzyka uszkodzenia istotnych struktur

Z mojego doświadczenia klinicznego wynika, że odmładzanie oparte na kwasie hialuronowym można powtórzyć najwcześniej po 6 miesiącach, jednak zalecałbym odstęp 12–18 miesięcy pomiędzy poszczególnymi zabiegami [25].

PODSUMOWANIE

Procedury obejmujące wstrzyknięcie wypełniaczy HA są uważane za bezpieczne, mogą być stosowane w prawie we wszystkich przypadkach bez ryzyka uszkodzenia istotnych struktur [4, 6]. Możliwe powikłania i skutki uboczne obejmują ostre/krótkotrwałe skutki, takie jak zaczerwienienie skóry wokół miejsca wstrzyknięcia, krwiaki, miejscowe zapalenie i przewlekłe/długoterminowe konsekwencje, takie jak fibromy [5]. Jeśli wypełniacz jest podawany niewłaściwie i w nadmiernych ilościach, może dojść do hiperkorekty. Asymetryczna iniekcja może prowadzić do asymetrii wargowej co niszczy efekt leczenia. Jest ona jednak odwracalna w przypadku zastosowania hialuronidazy.

Współczesna ginekologia estetyczna oferuje procedury chirurgiczne jak i niechirurgiczne. Jak już wspomniano, ta ostatnia jest coraz bardziej popularna wśród pacjentek i obejmuje między innymi stosowanie wypełniacza z wykorzystaniem kwasu hialuronowego. Taka forma leczenia jest coraz częściej wybierana przez pacjentki, ze względu na minimalnie inwazyjną technikę, krótki czas trwania leczenia i brak okresu rekonwalescencji [4]. W odpowiedzi na to rosnące zapotrzebowanie, ginekologia estetyczna niewątpliwie może poprawić jakość życia pacjentek w aspektach związanych z życiem seksualnym i wyglądem zewnętrznych narządów płciowych. Ważne jest leczenie, aby leczyć schodzenia sromu wynikające ze zmiany anatomii, gdyż często dają takie objawy jak ból podczas stosunku, dyskomfort w kontakcie z bielizną, infekcje czy zaburzenia seksualne, które niekorzystnie wpływają zarówno na samopoczucie fizyczne, jak i psychiczne pacjentów. Powiększenie warg sromowych większych przy użyciu wypełniacza HA poprawia nie tylko estetyczny wygląd intymnych części ciała, ale przede wszystkich przywraca prawidłową funkcjonalność i anatomię wszystkich struktur sromu.

PIŚMIENNICTWO:

1. *Lih Mei Liao & Sarah M Creighton, 'Requests for cosmetic genitoplasty: How should healthcare providers respond? ', British Medical Journal, 2007, 334 (7603), pp. 1090–1092. https://www.ncbi.nlm.nih.gov/pmc/articles/PMC1877941/*
2. *Frank Lista, Bhavik D. Mistry, Yashoda Singh, Jamil Ahmad. 'The safety of aesthetic labiaplasty: a plastic surgery experience'. Aesthet Surg J. 2015, 35 (6), pp. 689–695.*
3. *http://www.labiaplastyboston.com/labia-majora-reduction/index.html*
4. *Elena Fasola & Riccardo Gazzola, 'Labia Majora Augmentation with Hyaluronic Acid Filler: Technique and Results', Aesthet Surg J, 2016, 36 (10), pp. 1155–1163*
5. *Edwards PC & Fantasia JE, 'Review of Long-Term Adverse Effects Associated with the Use of Chemically-Modified Animal and Nonanimal Source Hyaluronic Acid Dermal Fillers', Clinical Interventions in Aging, 2007, 2 (4) pp.509–519.*
6. *Zerbinati N1 et al. new hyaluronic acid polymer in the augmentation and restoration of labia majora. J Biol Regul Homeost Agents. 2017 APR-JUN; 31 (2 Suppl. 2): 153–161.*
7. *Maire B. Mac Bride, Deborah J. Rhodes, & Lynne T. Shuster, 'Vulvovaginal Atrophy', Mayo Clin Proc. 2010, 85 (1), pp. 87–94,*
8. *Kristen Levine et al., 'Vulvovaginal atrophy is strongly associated with female sexual dysfunction among sexually active postmenopausal women', Menopause, 2008, 15 (4), pp. 661–666*
9. *Bill Widner & Régine Behr et al., 'Hyaluronic acid production in Bacillus subtilis', Applied and Environmental Microbiology, 2005, 71 (7), pp. 3747–3752. <https://www.ncbi.nlm.nih.gov/pmc/articles/PMC1168996/>*
10. *Amir Fakhari & Cory Berkland, 'Applications and Emerging Trends of Hyaluronic Acid in Tissue Engineering, as a Dermal filler and in Osteoarthritis Treatment', Acta Biomaterialia, 2016, 9 (7) pp.7081–7092. <https://www.ncbi.nlm.nih.gov/pmc/articles/PMC3669638/>*
11. *Origoni M & Climmino C et al., 'Postmenopausal vulvovaginal atrophy (VVA) is positively improved by topical hyaluronic acid application', European Review for Medical and Pharmacological Sciences, 2016, 20 (20), pp.4190–4195. <https://www.ncbi.nlm.nih.gov/pubmed/27831658>*
12. *Nanette Santoro & Janne Komi, 'Prevalence and Impact of Vaginal Symptoms among Postmenopausal Women', J Sex Med, 2009, 6 (8), pp. 2133–2142,*
13. *Rossella E. Nappi & Michele Lachowsky, 'Menopause and Sexuality: Prevalence of symptoms and impact on quality of life', Maturitas, 2009, 63 (2), pp. 138–41*
14. *Susan Stevenson & Julie Thornton, 'Effect of estrogens on skin aging and the potential role of SERMs', Clin Interv Aging. 2007, 2 (3), pp. 283–297*
15. *Serena Bertozzi & Ambrogio P Londero et al., 'Impact of episiotomy on pelvic floor disorders and their influence on women's wellness after the sixth month postpartum: A retrospective study', BMC Women's Health, 2011. <http://bmcwomenshealth.biomedcentral.com/articles/10.1186/1472–6874–11–12>*
16. *Rossella E. Nappi, et al., 'Vulvar and vaginal atrophy in four European countries: evidence from the European REVIVE Survey', Climacteric. 2016, 19 (2), pp. 188–197*
17. *Zbigniew Lew-Starowicz & Monika Szymańska, 45. 'Sexual disorder and personal problems of women over 45 years of age: Article in Polish', Przegląd Menopauzalny/Menopausal Review, 2010, 6, pp.381–384. <http://www.termedia.pl/Sexual-disorders-and-personal-problems-of-women-aged-over-45,4,15862,1,1.html>*
18. *Michelle Maciel & Luciana Lagana, 'Older women's sexual desire problems: Biopsychosocial factors Impacting them and barriers to their clinical assessment', BioMed Research International, 2014 (2014). <https://www.hindawi.com/journals/bmri/2014/107217/>*
19. *Paweł Olczyk et al., 'Hialuronian – struktura, metabolizm, funkcje i rola w procesach gojenia ran' [Hyaluronan: Structure, metabolism, functions, and role in wound healing. Article in Polish], Postepy Hig. Med. Dosw. 2008, 62, pp. 651- 659 <http://www.phmd.pl/fulltxt.php? ICID=873381>*
20. *Raul Fleishmajer et al., 'Aging of human dermis', Journal of Investigative Dermatology, 1993, 100, pp. 705–709*
21. *Frank Wang et al., 'In Vivo Stimulation of De Novo Collagen Production Caused by Cross – linked Hyaluronic Acid Dermal Filler Injections in Photodamaged Human Skin', Arch. Dermatol., 2007, 143, pp. 155–163*
22. *H Murad & Michael P Tabibian, 'The effect of an oral supplement containing glucosamine, amino acids, minerals, and antioxidants on cutaneous aging: a preliminary study', J. Dermatolog. Treat., 2001, 12 (1), pp. 47–51*
23. *Ina M. Hadshiew et al., 'Skin aging and photoaging, the role of DNA damage and repair', American Journal of Contact Dermatitis, 2000, 11, pp. 19–25.*
24. *Amir Fakhari & Cory Berkland, 'Applications and Emerging Trends of Hyaluronic Acid in Tissue Engineering, as a Dermal Filler, and in Osteoarthritis Treatment', Acta Biomater. 2013, 9 (7), pp. 7081–7092*
25. *Julie M.L.C.L Dobbeleir & Koenraad Van Landuyt et al., 'Aesthetic Surgery of the Female Genitalia', Seminars Plastic Surgery, 2011, 25 (2) pp.130–141. <https://www.ncbi.nlm.nih.gov/pmc/articles/PMC3312147/>*
26. *Uwe Wollina & Alberto Goldman, 'Hyaluronic Acid Dermal Fillers: Safety and Efficacy for the Treatment of Wrinkles, Aging Skin, Body Sculpturing and Medical Conditions', Clinical Medicine Reviews in Therapeutics, 2011, 3, pp. 107–121*
27. *Philippe Lafaille & Anthony Benedetto, 'Fillers: Contraindications, Side Effects and Precautions', J Cutan Aesthet Surg., 2010, 3 (1), pp. 16–19*

Lek. med. Dawid Serafin - jest jednym z najmłodszych pionierów ginekologii plastycznej i rekonstrukcyjnej w Polsce. Od wielu lat doskonali techniki zabiegowe i tworzy protokoły leczenia. W 2014 roku został międzynarodowym szkoleniowcem z zakresu stosowania kwasu hialuronowego w ginekologii rekonstrukcyjnej, a od 2016 roku współpracuje z firmą Alma Lasers z Izraela jako doradca medyczny oraz międzynarodowy szkoleniowiec zakresu stosowania laserów CO_2 w leczeniu schorzeń ginekologicznych. Jest autorem własnej techniki korekty przerostu warg sromowych mniejszych - Dewedge Technique. Jest członkiem rady naukowej ISGAR (International Society of Gynecology, Aesthetics and Research), honorowym członkiem SEGERF (Sociedad Española de Ginecología Estética Regenerativa Funcional) oraz rady naukowej IAAGSW (International Association of Aesthetic Gynaecology and Sexual Wellbeing). Jest honorym członkiem Brazylijskiej Szkoły Laseroterapii oraz założycielem Polskiej Akademii Ginekologii Plastycznej i Estetycznej (PAPAG.PL)

APTOS

THREAD LIFTING METHODS

Techniki łączone: APTOS & UROLON

Perfekcyjne rozwiązania dla ginekologii estetycznej i urologii

Bezoperacyjne unoszenie tkanek twarzy i ciała nićmi Aptos znane jest ze swej skuteczności już od ponad 20 lat. Decydują o tym opatentowane systemy wypustów mocujących tkanki, zaawansowane narzędzia do wprowadzania oraz metody implantacji. Z tego powodu znalazły swoje zastosowanie także w ginekologii plastycznej.

Wykorzystywane są w zespole szerokiego wejścia do pochwy, które dotyka wielu kobiet. 50 cm nić **Aptos Needle S Method** z wypustami, wyposażona w parę atraumatycznych obustronnie ostrych kaniul, zakładana jest na przedsionek w celu zwężenia, zwiększając doznania oraz zmniejszając ryzyko infekcji. Mocowanie nici dodatkowo w okolicach sromu, modeluje go i jednocześnie gwarantuje długotrwały efekt korekcji. Do opracowania wnętrza pochwy oraz wsparcia cewki moczowej służą nici z **linii Excellence**, szczególnie z dodatkiem kwasu hialuronowego.

Oprócz przywrócenia funkcjonalności, nie mniej ważne dla kobiet są kwestie estetyczne. Okolice intymne nie muszą sę starzeć. Z pomocą przychodzą tutaj **Aptos Spring** i **Nano Spring**. Uzupełniają objętość tkanek, przywracają sprężystość warg sromowych większych, poprawiają koloryt skóry dzięki swym właściwościom biostymulującym kopolimeru kwasu polimlekowego i kaprolaktonu. **Procedura nie wymaga rekonwalescencji.**

dr n.med. Marcin Nylec - www.skórna.pl

* * *

Jako szpital, specjalizujący się w leczeniu problemów urologicznych, jesteśmy pod wrazeniem preparatu do iniekcji o nazwie Urolon. Jest **dedykowany do leczenia wysiłkowego nietrzymania moczu**. Wykazuje wysoki profil bezpieczeństwa oraz długotrwałej skuteczności, potwierdzonej badaniami. Dzieje się tak ze względu na zastosowanie w pełni wchłanialnej substancji aktywnej o silnych właściwościach biostymulujących, jaką jest polikaprolakton (PCL). Efekt zabiegowy utrzymuje się do 2 lat.

Urolon zaprojektowany jest tak, aby uzyskać natychmiastowy efekt wypełnienia, uszczelniający cewkę moczową, co pozwala przywrócić trzymanie moczu. Ze względu na postępujące działanie biostymulujące dochodzi do przebudowy ścian cewki moczowej i poprawę funkcjonalności. Zarówno badania kliniczne, jak i pierwsze rezultaty zabiegowe są bardzo obiecujące. Zapraszamy do naszej placówki. Wybieramy nowoczesne i sprawdzone technologie.

dr hab. med. Igal Mor - Szpital Mazovia, 02-794 Warszawa, Al. KEN 47/U15, www.szpitalmazovia.pl

#AptosHA

Limitowana seria Aptos HA

Dołącz i wygraj!

APTOS rusza w Polskę! Kup Limitowaną Edycję Excellence Visage HA i wygraj!

Sprawdź mapę spotkań! SKONTAKTUJ SIĘ Z NAMI!

tel. 22 415 67 92

urolon™

Najlepszy filler biostymulujący na bazie PCL dla Kobiet

w pełni wchłanialny, bezpieczny i skuteczny przeznaczony do:

- **leczenia wysiłkowego nietrzymania moczu**
- **regeneracji stref intymnych**
- **odmładzania**

Zapraszamy do współpracy urologów, uroginekologów i ginekologów!

Przekrój cewki moczowej

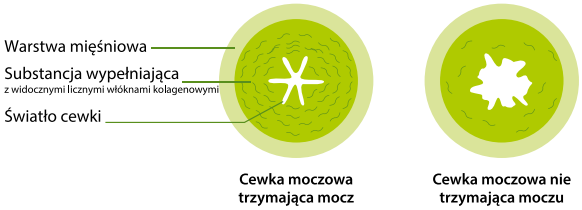

Sposób działania Urolon™

AESTHETIC CONCEPT

AESTHETIC CONCEPT
ul. Hanki Czaki 2/69, 01-588 Warszawa
tel. +48 22 415 67 92, +48 668 040 694
www.aestheticconcept.com.pl

LISZAJ OKOLICY ANOGENITALNEJ – LECZENIE Z WYKORZYSTANIEM LASEROTERAPII ORAZ FIBRYNY BOGATOPŁYTKOWEJ (I-PRF)

Dr n. med.
Tomasz Basta

Liszaj to przewlekłe schorzenie dermatologiczne, występujące głównie w okolicy anogenitalnej u kobiet w wieku pomenopauzalnym. Jego objawy są uporczywe, powodują duży dyskomfort u chorej i przyczyniają się do powstawania innych poważniejszych dolegliwości. Choć po raz pierwszy obraz kliniczny liszaja został opisany w 1887 roku, to do dziś jego podłoże nie zostało do końca poznane, a postępowanie terapeutyczne w jego przypadku nie dawało pełnych efektów. Swoją autorską terapię leczenia liszaja okolicy anogenitalnej opisuje dr n. med. Tomasz Basta, założyciel krakowskiej Intima Clinic.

Liszaj jest niezłośliwą, przewlekłą dermatozą zapalną, która obejmuje zarówno naskórek, jak i skórę właściwą. Dotyka on najczęściej kobiet (ok. 85 proc. przypadków klinicznych). Choć może zachorować na niego osoba w każdym wieku, obserwuje się, że najczęściej występuje wśród dwóch grup wiekowych: u dziewczynek między 8 a 13 rokiem życia, oraz przede wszystkim u kobiet w okresie pomenopauzalnym. Schorzenie to najczęściej zlokalizowane jest w okolicy anogenitalnej (ok. 80–85 proc. przypadków klinicznych).

> Moje najnowsze obserwacje wskazują natomiast na bardzo dobre wyniki leczenia liszaja sromu z wykorzystaniem laseroterapii oraz fibryny bogatopłytkowej

SŁOWA KLUCZOWE:
liszaj okolicy anogenitalnej
frakcjonowanie sromu laserem
fibryna bogatopłytkowa (I-PRF)

Typowymi zmianami liszajowymi są odbarwione, białawe grudki, które powiększając się tworzą atroficzne, pomarszczone i złuszczające się blaszki. Liszaj narządów płciowych objawia się bardzo mocnym przesuszeniem oraz ścieńczeniem skóry, która staje się mało elastyczna. Schorzenie powoduje duży świąd i pieczenie sromu. Liszaj umiejscowiony w okolicach przedsionka pochwy uniemożliwia jej rozciąganie,

co w dużym stopniu utrudnia współżycie i może przyczyniać się do powstawania zaburzeń seksualnych np. pochwicy. Dolegliwości bólowe z nim związane towarzyszą chorej kobiecie przez całą dobę, nawet podczas chodzenia, siadania, czy załatwiania potrzeb fizjologicznych. Zmiany na narządach płciowych są więc przyczyną silnych przypadłości, obniżających komfort życia pacjentki. Nieleczony liszaj może powodować również blizny, zakażenia, a nawet przyczyniać się do powstawania nowotworu.

Dokładna etiologia liszaja nie jest do końca poznana. Uznaje się, że schorzenie ma podłoże autoimmunologiczne, genetyczne, infekcyjne oraz hormonalne. Wpływ na jego występowanie mogą mieć również lokalne czynniki zewnętrze.

Rozpoznanie w większości przypadków stawiane jest na podstawie charakterystycznego wyglądu zmian. Jednakże leczenie liszaja zawsze powinno być poprzedzone prawidłową diagnostyką, obejmującą badanie histopatologiczne.

Fibryna bogatopłytkowa sama w sobie ma więc bardzo silne działanie regenerujące zmienioną chorobowo tkankę. Poza tym, podana po zabiegach laserowych, potęguje ich działanie i wspomaga procesy gojenia

LECZENIE

Standardowa procedura terapeutyczna do tej pory obejmowała miejscowe leczenie liszaja silnymi glikokortykosteroidami (GKS) i estrogenem wraz z nawilżaniem i natłuszczaniem chorej tkanki kremami na bazie kwasu hialuronowego lub lipidów. Leczenie tego typu najczęściej przynosi czasowe efekty i jest obarczone częstymi nawrotami choroby. Ponadto nie może być stosowane długotrwale ze względu na skład leków.

Moje najnowsze obserwacje wskazują natomiast na bardzo dobre wyniki leczenia liszaja sromu z wykorzystaniem laseroterapii oraz fibryny bogatopłytkowej. To nowe procedury terapeutyczne, które w przypadku tego schorzenia pozwalają osiągnąć długotrwałe efekty.

Zastosowanie laseroterapii obejmuje frakcjonowanie sromu laserem CO_2 lub erbowo-yagowym (Er: YAG). W przypadku bardziej nasilonych zmian, metodą z wyboru powinien być laser CO_2, który głębiej penetruje naświetlaną tkankę.

FOT. 123 RF

Ryc. 1. i 2. Obraz przed i po wykonanej labioplastyce z jednoczasowym leczeniu ogniska liszaja krocza z zastosowaniem jednoczasowego frakcjonowania laserowego i ostrzyknięcia fibryną bogatopłytkową (i-PRF)

Ryc. 3. Obraz przed zabiegiem

Ryc. 4. Obraz po 30 dniach od laserowego frakcjonowania i podania fibryny bogato płytkowej w okolicy warg sromowych mniejszych i większych

Zabieg polega na precyzyjnym i w pełni kontrolowanym działaniu termoablacyjnym lasera. W ten sposób powoduje odparowanie tkanki, pozostawiając na obszarze zabiegowym od kilkudziesięciu do kilkuset mikrouszkodzeń. Dzięki temu, oddziałując na zmienioną chorobowo tkankę, wywołuje jej przebudowę i regenerację, prowadząc do usunięcia zmian i pojawienia się w ich miejscu zdrowej tkanki.

Zabieg laserowego leczenia liszaja sromu trwa ok. 20–40 minut. Przeprowadzana jest w warunkach gabinetu zabiegowego. Jest to metoda małoinwazyjna. Pacjentka może powrócić do codziennej rutyny bezpośrednio po zabiegu. Pierwsze efekty widoczne są po ok. 4 tygodniach.

Fibryna bogatopłytkowa (I-PRF) to preparat autologiczny, pozyskiwany z własnej krwi pacjentki. Jest ona bogata w płytki krwi, które uwalniają czynniki wzrostu, odpowiedzialne za pobudzanie procesów regeneracji tkanek. Preparat przyjmuje formę trójwymiarowej zawiesiny. Ponieważ płytki krwi są w niej zanurzone, uwalniają czynniki wzrostu zdecydowanie wolniej niż w osoczu, dłużej stymulując procesy naprawcze. Fibryna bogatopłytkowa (I-PRF) zawiera również inne, cenne składniki, takie jak leukocyty i mezenchymalne komórki macierzyste. Oba komponenty przyczyniają się do tworzenia nowych naczyń włosowatych. Mezenchymalne komórki macierzyste to rodzaj komórek mających możliwość przekształcenia się w inne typy prawidłowych

Ryc. 5. Obraz po 90 dniach i wykonaniu 3 serii laseroterapii i ostrzyknięcia fibryną bogato płytkową w okolicy warg sromowych mniejszych i większych oraz krocza

komórek naszego organizmu i są zdolne do nieograniczonej liczby podziałów. Stwierdzono u nich właściwości przeciwstarzeniowe, wzmacniające odporność oraz umiejętność ratowania innych, uszkodzonych komórek. Dzięki temu, że fibryna ma postać przestrzenną pozwala skutecznie kierować mezenchymalne komórki macierzyste w odpowiednie miejsca, które wymagają silnej odbudowy.

Fibryna bogatopłytkowa sama w sobie ma więc bardzo silne działanie regenerujące zmienioną chorobowo tkankę. Poza tym, podana po zabiegach laserowych, potęguje ich działanie i wspomaga procesy gojenia.

Procedura zabiegowa fibryną bogatopłytkową składa się z trzech etapów. W pierwszym pobierana jest krew pacjentki (średnia ilość pobranej krwi: 8 – 16 ml). Następnie w procesie odpowiedniego i kluczowego jej odwirowywania (innego niż w przypadku pozyskiwania osocza bogatopłytkowego) za pomocą specjalnych, przeznaczonych do tego celu wirówek, pozyskujemy firbrynę bogatopłytkową oraz odseparowujemy ją w odpowiednich probówkach. W ostatnim kroku preparat zostaje podany podskórnie, przy wykorzystaniu mezoterapii igłowej w strefy objęte liszajem.

Zabieg trawa ok. 45 minut. Samo podanie fibryny bogatopłytkowej trwa ok. 5 – 10 minuty. Dzięki temu, że fibryna bogatopłytkowa jest preparatem autologicznym, jest to metoda naturalna, całkowicie bezpieczna, nie dająca żadnego ryzyka powikłań. W wyniku jej działania następuje bardzo dobra regeneracja tkanki. Efekty działania zabiegu są widoczne po około 4 – 6 tygodniach.

Moja autorska terapia leczenia liszaja okolicy anogenitalnej to terapia łączona, obejmująca zastosowanie obu opisanych metod. Kolejność wykonywania zabiegów to w pierwszym kroku laserowe frakcjonowanie obszarów sromu objętych liszajem, a następnie wykonanie na tym samym obszarze zabiegu fibryną bogatopłytkową. Taki schemat terapeutyczny powinien obejmować serię trzech powtórzeń w odstępach 30 – 60 dni. Doświadczenie kliniczne mojego zespołu wskazuje również na to, że im młodsza pacjentka tym lepsze efekty terapeutyczne.

Nie ma dostępnych badań klinicznych potwierdzających skuteczność opisywanej terapii, jednak przeprowadzone za jej pomocą leczenia i poniższe opisy przypadków konkretnych pacjentek, wskazują na bardzo dobre rokowania w tym kierunku.

Dr n. med. Tomasz Basta - Absolwent Collegium Medium Uniwersytetu Jagiellońskiego, posiadający specjalizację z ginekologii i położnictwa. Wykładowca Polskiego Towarzystwa Ginekologii Plastycznej (PTGP) oraz Polskiego Towarzystwa Ginekologii Estetycznej i Rekonstrukcyjnej. Autor wielu badań i publikacji naukowych w tych dziedzinach.
Założyciel krakowskiej Intima Clinic (www.intimaclinic.pl) zajmujące się w holistyczny sposób zdrowiem intymnym kobiet. Zespół wykwalifikowanych i doświadczonych specjalistów w holistyczny sposób dba o zdrowie i życie intymne swoich pacjentek. Miejsce oferuje ponad 50 zabiegów i konsultacji z zakresu ginekologii i położnictwa, ginekologii plastycznej, ginekologii estetycznej, laseroterapii, chirurgii naczyniowej i ogólnej, endokrynologii, diabetologii, hipertensjologii, angiologii, dietetyki, psychologii i seksuologii. Klinka wyposażona jest w najnowszej generacji sprzęt medyczny (jako jedyna w Polsce dysponuje wszystkimi rodzajami laserów do leczenia wysiłkowego nietrzymania moczu i obkurczania pochwy, i jako jedna z trzech w naszym kraju posiada wysoko wyspecjalizowane urządzenie HIFU).
www.intimaclinic.pl tel. 570 052 055, kontakt@intimaclinic.pl, ul. Grzegórzecka 67C/U11, 31-559 Kraków.

Wywiad z Dawidem Serafinem, międzynarodowym szkoleniowcem z zakresu laseroterapii w ginekologii estetycznej

ZASTOSOWANIE LASEROTERAPII W UROGINEKOLOGII

Piotr Szymański

Piotr Szymański: Wysiłkowe nietrzymanie moczu (WNTM) to jeden z najbardziej wstydliwych i uciążliwych problemów urologicznych. Boryka się z nim bardzo wiele pacjentek. Co jest powodem tego schorzenia?

Dawid Serafin: Mimowolnie i niekontrolowane oddawanie moczu spowodowane jest uszkodzeniem aparatu wieszadłowego cewki moczowej, np. po przebytej ciąży i porodzie, rozciągnięciem układu mięśniowego dna miednicy, co w konsekwencji doprowadza do zmiany kąta nachylenia cewki moczowej względem pęcherza moczowego. Powodem nietrzymania moczu może być również nieprawidłowa praca tych mięśni, nazywanymi mięśniami Kegla, odpowiadających za kurczenie i zaciskanie cewki moczowej.

Objawem wysiłkowego nietrzymania moczu jest jego mimowolne wyciekanie w codziennych sytuacjach, nawet przy niewielkim wzroście ciśnienia śródbrzusznego. Dochodzi do niego przede wszystkim podczas wysiłku fizycznego, ale także czynności prozaicznych, jak kichnięcie, śmiech czy odkaszlnięcie. Nierzadko pacjenci odczuwają również wzrost uczucia parcia na pęcherz, w konsekwencji nawet niewielka ilość moczu natychmiast zostaje mimowolnie wydalona.

Piotr Szymański: Kogo to schorzenie najczęściej dotyka? Jak duży jest to problem w naszym społeczeństwie?

Dawid Serafin: Wiele osób wstydzi się tego problemu zdrowotnego, a jest on, niestety, dość powszechny, bo dotyczy kobiet w każdym wieku, nawet już u kobiet po 20 roku życia.

Statystyki są nieubłagane: na WNTM cierpi ponad 50 procent kobiet po menopauzie i co trzecia w średnim wieku. Codzienne życie staje się niezwykle uciążliwe: przy wyjściu z domu trzeba zawsze pamiętać o zlokalizowaniu toalet i zabraniu specjalistycznych wkładek, kontrolować takie czynności, jak głośny śmiech czy intensywne ćwiczenia.

SŁOWA KLUCZOWE:
wysiłkowe nietrzymanie moczu mięsień Kegla
laser CO_2
terapia laserowa

Piotr Szymański: Jakie są najskuteczniejsze metody leczenia tej dolegliwości?

Dawid Serafin: Współczesna medycyna zna kilka metod leczenia: chirurgiczne,

farmakologiczne i zachowawcze. To ostatnie ma na celu wzmocnienie mięśni Kegla, jednak ćwiczenia są bardzo czasochłonne, a same rezultaty pozostają wysoce niepewne.

Bardzo efektywną, a tym samym nieinwazyjną metodą jest laserowe leczenie nietrzymania moczu. Stosowany najnowocześniejszy laser – FemiLift oddziałuje na ściany pochwy, obkurczając ją i stymulując procesy powstawania kolagenu, powodując namnożenie włókien odpowiedzialnych za sprężystość i pobudzając aktywność śluzówki. W konsekwencji wzmacnia się ściana pochwy, a efekt termiczny penetrujący głębsze warstwy tkanek stymuluje skracanie włókna mięśniowe i remodeling aparatu wieszadłowego. Efekt to napięcie przedniej ściany pochwy, a co za tym idzie podniesienie dna pęcherza moczowego i zmiana kąta odejścia cewki moczowej.

Zabieg z użyciem lasera ginekologicznego jest nieinwazyjny, całkowicie bezpieczny, bezbolesny, nie wymaga rekonwalescencji czy jakiegokolwiek przygotowania ze strony pacjenta

Piotr Szymański: **Jak rozwija się ta doligliwość, jeśli pacjentka na czas nie zgłosi się do specjalisty?**

Dawid Serafin: Problem rzadko znika sam, wręcz przeciwnie, pogłębia się, gdyż niestymulowane mięśnie wiotczeją i stają się coraz słabsze. Nieleczone nietrzymanie moczu może prowadzić do zapalenia układu moczowego i dróg rodnych oraz przewlekłych zmian zapalnych skóry krocza, a także obniżenia komfortu życia. Zabieg z użyciem lasera ginekologicznego jest nieinwazyjny, całkowicie bezpieczny, bezbolesny, nie wymaga rekonwalescencji czy jakiegokolwiek przygotowania ze strony pacjenta. Trwa od 15 do 30 minut, a do osiągnięcia zadowalających rezultatów często wystarczy tylko jedna sesja terapeutyczna.

Terapia laserowa poprawia kondycję tkanek odpowiedzialnych za prawidłowe podtrzymywanie pęcherza. Spodziewany efekt końcowy, czyli zwężenie światła pochwy, daje większy kontakt z partnerem w trakcie współżycia, a co za tym idzie – wzrost satysfakcji ze współżycia, zmniejszenie lub ustąpienie dolegliwości związanych z nietrzymaniem moczu oraz ustąpienie dolegliwości związanych z suchością pochwy, osiąga się od 30 do 45 dni.

Piotr Szymański: **Dziękuję za rozmowę.**

Rozmawiał Piotr Szymański, sekretarz redakcji kwartalnika Ginekologia Plastyczna i Rekonstrukcyjna

LABIA MAJORA AUGMENTATION
WITH HYALURONIC ACID FILLER

Dr n. med.
Agnieszka Nalewczyńska

Lek. med.
Michał Barwijuk

Dr n. med. Piotr
Kolczewski

INTRODUCTION

The demand of patients requesting improvement in body contouring by applying minimally invasive and safe procedures has increased recently in western developed countries [1].

Following menopause the labia majora loses subcutaneous fat, and the labia minora, vestibule and vaginal mucosa atrophy

Lifetime changes in the vulva following pregnancy and menopause affects the morphology of the region. Vulvar epithelial thickness is at its highest in the reproductive years. Vulvar skin remains constant over the menstrual cycle, but its surface cells are predominantly orthokeratotic (lacking of the nuclei) at the beginning and end of the cycle, and increasingly parakeratotic (with degenerated nuclei) at mid-cycle. These cytological changes are thought to be mediated by estrogen as parakeratosis of vulvar epithelial cells is rare in post-menopausal women, but rises dramatically in this group in response to systemic estrogen supplementation [2].

During pregnancy the connective tissue of the vulva, vagina and perineum relaxes in preparation for delivery. After delivery the vaginal introitus is wider while the vulvar region is prone to sagging. Although the typical morphology and dimensions of the vulva and vagina are partially re-established at 6-12 weeks post-delivery, some of the traits of prior pregnancies and vaginal deliveries remain for life [3].

SŁOWA KLUCZOWE:
odmładzanie warg sromowych większych
kwas hialuronowy (HA)

KEY WORDS:
rejuvenation of the labia majora
hyaluronic acid (HA)

Following menopause the labia majora loses subcutaneous fat, and the labia minora, vestibule and vaginal mucosa atrophy [4]. Rejuvenation of the labia majora can enhance the aesthetics of external genitalia yielding a more youthful appearance [5].

Some reports have described labia majora augmentation with fat grafting

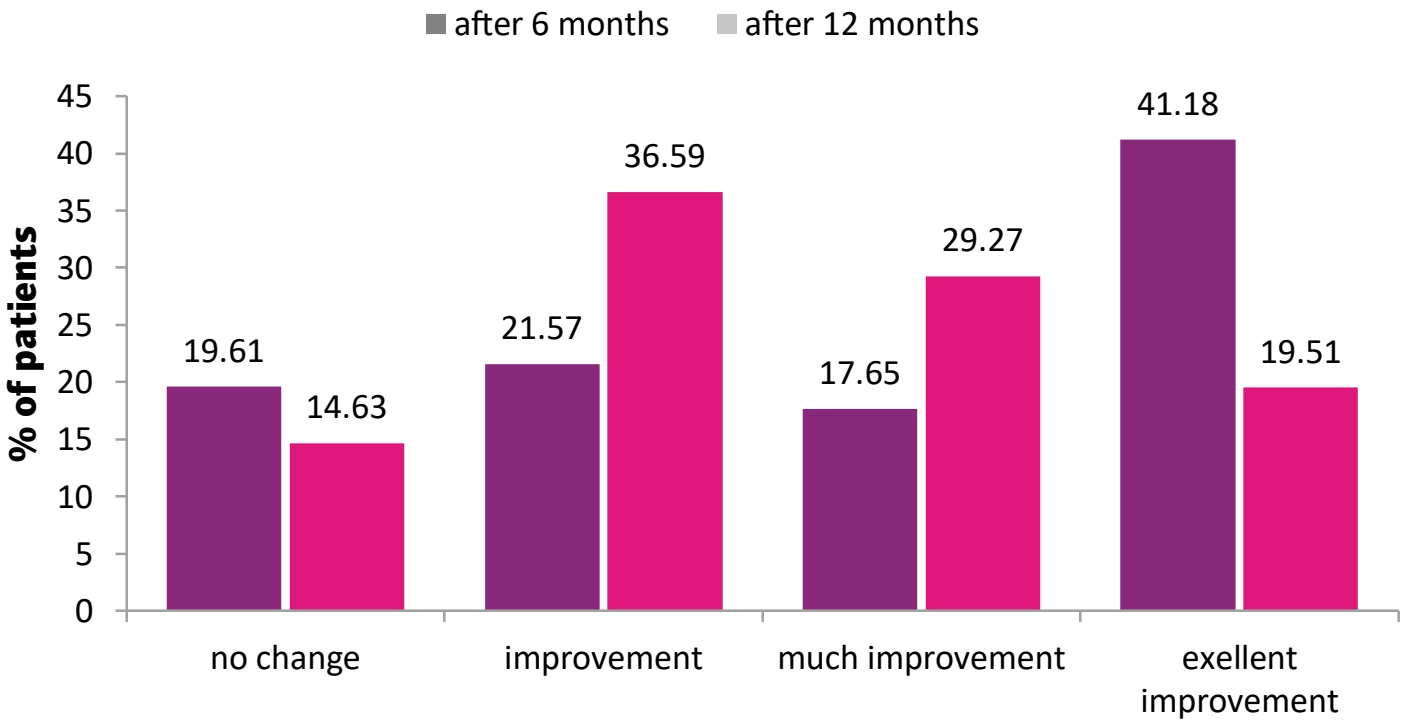

[6, 7]. Another interesting strategy for labia majora augmentation is the use of hyaluronic acid (HA). The aim of the procedure is to add more volume and hydration to labia majora thereby creating the more youthful appearance of the vulvar area. Previously, Fasola et al. and Zerbinati et al. described the use of hyaluronic acid injections to augment and correct abnormalities of the labia minora and labia minora [8, 9].

The labia majora has two prominent cutaneous folds running from the mons pubis and merging at the perineum. They are differentiated from the labiosrotal fold in embryogenic development and correspond to the scrotum in men. The normal length of labia majora measured from the crura of clitoris to the posterior furchette is 9,3 cm (range 7 – 12 cm) they are separated from the labia minora by a discrete line, the interlabial fold [18]. Squamous epithelium covers a fascial layer overlying a fatty layer and a fingerlike fad pad covered by thin fascial aponeurosis, Colles fascia. Not infrequently this layer tears, partially extruding its contents with resultant loss of tension and possible sequel resulting in laxity and skin folds [10].

Hyaluronic acid can be injected during a simple minimally invasive outpatient procedure with topical anesthesia, typically yielding positive aesthetic results [8, 9]. HA has no antigenicity for species or tissues, hence a low potential risk for allergies and immunogenic rejection [10]. There are various HA fillers with different rheological properties, cross-links, concentrations, viscosity and consistency. Only a few studies have investigated the effectiveness and safety of labia majora augmentation with HA injections [8, 9].

> After 12 months no change was described in 7,3% of the subjects, the group which reported improved – 31,7% was almost convergent with the patient's improved evaluation of 36,6%.

In our study we report our observational clinic study on the effectiveness and safety of augmentation of labia majora with a new HA filler.

MATERIALS AND METHODS

Materials

The hyaluronic acid used in our study was Princess® VOLUME, a highly cross-linked, viscoelastic HA injectable gel implant at a concentration of 23 mg/mL in a physiological buffer.

Chemical modification of HA by cross-linking has been reported to improve consistency and increase the intradermal residence time of the filler [11, 12]. Princess VOLUME filler is created by using the supreme monophasicand reticulated technology (SMART) based on bio-fermentative HA crosslinking with 1,4-butanediol diglycidyl ether (BDDE), which enables a highly dense tridimensional matrix. Compared with native HA, the cross-linked HA gel is considerably more resistant to enzymatic and free radical breakdown, leading to increased tissue residence time. The product has an excellent safety profile. Biocompatibility testing in vivo has confirmed Princess VOLUME to be non-cytotoxic, non-irritant, non-toxic, non-sensitizing, and non-pyrogenic. Furthermore, the limit for BDDE residue in the finished product is < 2 ppm, which is one of the lowest reported BDDE values in dermal fillers on the market. The aim of this open-label uncontrolled study was to evaluate the safety and efficacy of the dermal filler Princess VOLUME in the augmentation and beautification of the labia majora. The dermal filler Princess VOLUME, based

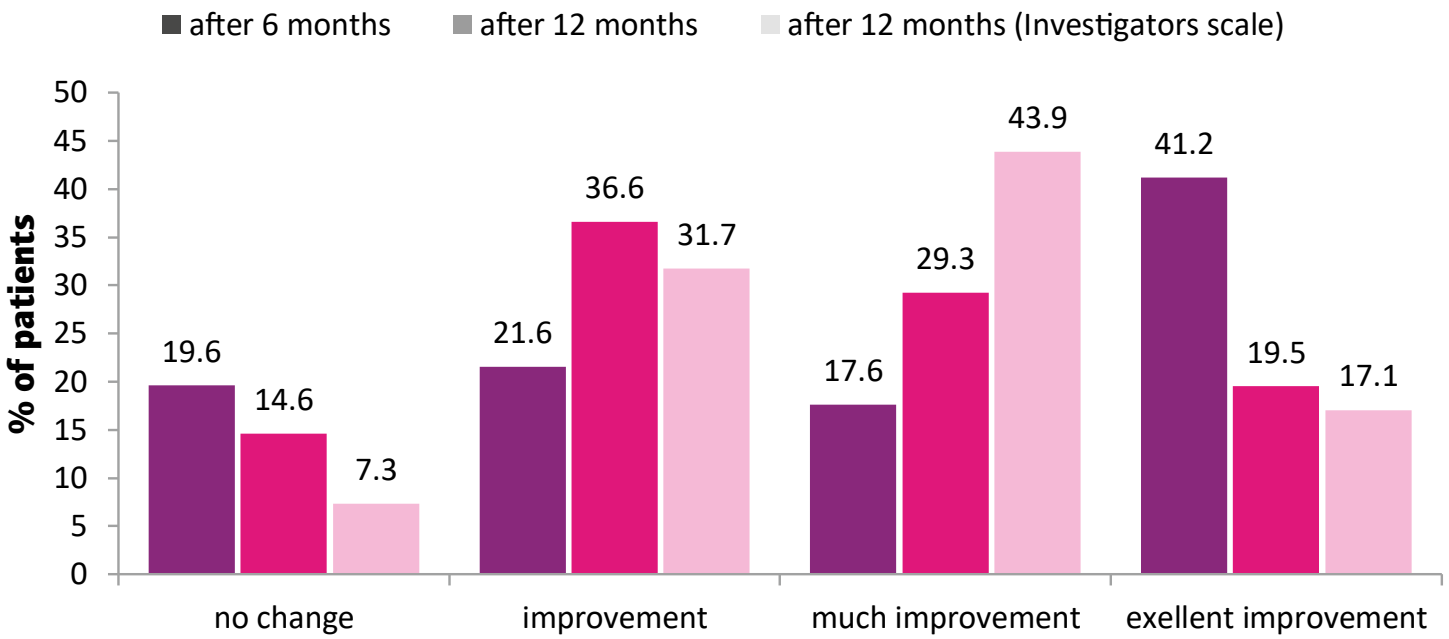

on bio-fermentative HA, carries the European Conformity mark and has been on the European market since 2009.

Methods

The goal of the procedure was to increase volume, correct irregularities and change the appearance of the labia majora, therefore having a positive psychological influence on the patient's body image [13].

A total of 50 patients were enrolled into the study at Medifem Clinic. Follow up visits, after administration of 1 mL to each labia majora at baseline are at week 24 and at 12 months. The age of the study population ranged from 26 to 68 years with a median age of 48 years.

The volume of a HA injected to the labia majora was chosen by the investigator and depended on a subjective assessment and the extent of the augmentation required by the patient.

During consultation we focused on the salient information concerning allergies, previous reactions to fillers and past HSV reactivations in patients with latent infections. So called intermittent episodic therapy was recommended before dermal filler injection in cases of recurrent episodes by HSV (>3 reactivations). These patients were treated with 400 mg acyclovir 3 times daily for 10 days [12]. Alternatively, 1 g valacyclovir twice daily for 7 days was employed [14].

Another possible complication extrapolated from aesthetic dermatology comprises of intravascular infiltration with local cutaneous necrosis and distant embolization [15]. In order to avoid intravascular injection, HA was injected slowly and gently with necessary aspiration to verify inadvertent vessel incanulation [16].

The risk of infection is low and can be minimized by adequate decontamination injected area before procedure [16]. Bruising, edema, erythema are sometimes observed immediately after infiltration and resolve spontaneously. Allergies are rare but could occur within hours from infiltration as well as late allergic reactions, granulomas and chronic inflammations [17].

INFILTRATION TECHNIQUE

The infiltration of HA in the external genital region has some rules following the histology and anatomy of the vulva when compared to that performed in other localizations. Usually fillers are injected under the dermal layer but when injecting into the labia majora the filler should be placed between the lip dartos and the fibrous wall of the adipose sac forming the shape of the labia majora [8, 9].

The infiltration of HA in the external genital region has some rules following the histology and anatomy of the vulva when compared to that performed in other localizations

The first step of the procedure is topical anesthesia applied 30 minutes before the procedure using the anesthetic cream containing tetracaine and lidocaine. Further the area is thoroughly decontaminated. The depth of the injection produces different effects hence in order to achieve tissue augmentation or labial contour improvement the injection should be rather superficial but for volumetric effect the injection should reach deeper as described above. Too deep injection may result in administering the filler into the adipose sac, thus losing volumetric effect.

DATA COLLECTION AND ANALYSIS

We analyzed 50 patients affected by hypotrophy of the labia majora, treated with HA filler between September 2017 and October 2018. All patients included in the stu-

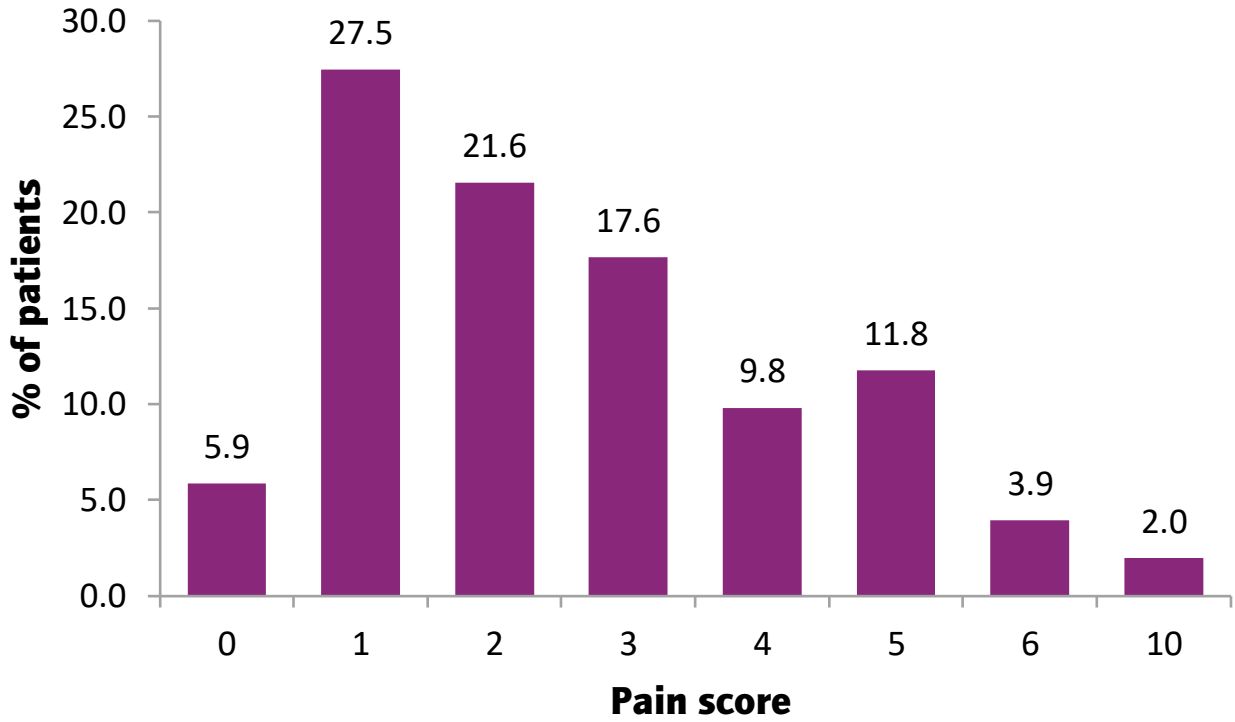

dy received detailed information about the method of the treatment and the goal of the research and provided written consent. All procedures conformed to the ethical guidelines of the Declaration of Helsinki. Inclusion criteria was hypotrophy of the labia majora and aesthetic indication for treatment. Exclusion criteria were: History of vulvar cancer or VIN, active vulvar herpes simplex or herpes zoster infection, vulvar dermatitis, vulvar lichen sclerosis and other autoimmune diseases, bacterial infections, yeast infections, history of adverse reactions to hyaluronic acid fillers. Demographic data, menopause, parity, pharmacological treatment were recorded. The aesthetic improvement was assessed using the Global Aesthetic Improvement Scale (GAIS). The scale ranged from worse to very much improved, assessments were made at 6 months and 12 months after the procedure in comparison to the preoperative baseline picture.

A score was written next to the descriptors of the GAIS scale for the analysis and the patients and investigator assessed the improvement via the GAIS scale. The forms were collected and analyzed once all evaluations were accurately recorded at the interval follow-up visits at 6 and 12 months. The subject satisfaction was assessed at 6 and 12 months using forms containing the following categories: excellent, good, moderate, slight, no effect, or worsening. No descriptors of the aforementioned categories were provided. The safety of the investigational device was monitored throughout the investigation, from day 0 of the visit until the final visit. AEs were collected at each visit.

On the basis of patients-evaluated GAIS scores after six months we observed very much improvement in 41,2% of the patients, much improvement in 17,6%, improvement in 21,6% and no change in 19,6%%. In conclusion, 6 months after procedure 80,4% of the subjects assessed their labia as generally improved

RESULTS

A total of 50 patients were enrolled into the study at Medifem Clinic, with all completing the 12 months of visits. The age of the study population ranged from 26 to 68 years with a median age of 48 years. All subjects were Caucasian. The mean injected volume of Princess® VOLUME administered to each labia majora was 1 mL. Investigator assessment of the GAIS score were conducted after 6 and 12 months [figure 1] to compare appearance against the baseline. On the basis of investigator-evaluated GAIS scores, labia majora appearance improved in 90% of subject's immediately after treatment and improvement was demonstrated in 82% of subject's at week 24. For the majority of subjects, the investigator judged the labia majora appearance based on the GAIS as 'much improved' in 78% at all time points compared to baseline.

After 12 months no change was described in 7,3% of the subjects, the group which reported improved – 31,7% was almost convergent with the patient's improved evaluation of 36,6%. Much improved was described in 43,9% of the subjects and an very much improved was described in 17,1% of the subjects. So generally, after 12 months improvements were observed in 92,7% of subjects by the investigator.

On the basis of patients-evaluated GAIS scores after six months we observed very much improvement in 41,2% of the patients, much improvement in 17,6%, improvement in 21,6% and no change in 19,6%%. In conclusion, 6 months after procedure 80,4% of the subjects assessed their labia as generally improved.

Evaluation after 12 months [figure 2] showed slightly different results. Namely, 19,5% of the subjects described very much improved, 29,3% much improved, 36,6% improved and no change was observed by 14,6% of the subjects. What is interesting in our observations is that after 12 months the total improvement group was larger – 85,4% when compared to 80,4% after 6 months [figure 2].

SAFETY

In total, 21% of patients experienced adverse effects (AEs). However, no serious AEs were reported during the study. The most frequently reported AEs were pain during the injection (10%), hypersensitivity (5%), swelling and edema (5%) and redness, erythema both <1%. Implant migration was reported in one case. All AEs had resolved spontaneously and were absent at the first follow-up visit. No rescue medication (ie. hyaluronidase) was administered or requested during the study.

Another issue we analyzed was the pain during the procedure. What is worth noting is that unlike other researchers we did not use local infiltrating anesthesia but a topical anesthetic cream as described above. In our opinion this approach allows us to omit the pain associated with local anesthesia. In our study with topical anesthesia most of the patients (27%) experienced only negligible pain described on the 10 point scale as 2 [figure 3]. Another interesting issue we took into account when choosing topical anesthetic cream is the possible influence of an infiltrating anaesthetic (lidocaine, mepivacaine) on hyalauronic acid. We did not find any papers addressing this topic in available literature.

DISCUSSION

There are only a few studies in the literature presenting the effectiveness and safety of the hyaluronic acid filler infiltration into labia majora although application of hyaluronic acid fillers has showed significant rejuvenation and safety in other locations [10]. The results presented by Fasola et. al. [8] in 2016 and Zerbinati et. al [9] in 2017 inspired us to perform our own study that confirmed effectiveness, safety, simplicity and repeatability of the method. Unlike other studies we used only topical anesthesia (no antibiotic prophylaxis) with very good pain toleration during the procedure. Furthermore, no inflammation was observed post-procedure.

Similarly to prior investigations we received comparable results in terms of the patient's and doctor's satisfaction [8, 9]. The limitations of our study are the size of the sample and subjective evaluation method based on GAIS with no possibility to objectively evaluate the degree of volume enhancement.

CONCLUSION

Labia majora augmentation with hyaluronic acid dermal filler Princess® VOLUME appears to be a safe, efficient and repeatable procedure with a high satisfaction rate. It can be done for aesthetic, reconstructive, or functional indications, alone or in conjunction with other procedures. Future adequately designed randomized controlled trials are needed to compare the different techniques and assess their impact on functional outcomes.

Dr n. med. Agnieszka Nalewczyńska - Ginekolog, specjalista położnik. Ukończyła Akademię Medyczną w Warszawie oraz studia doktoranckie z wyróżnieniem. Uczestniczyła w wielu szkoleniach z zakresu medycyny estetycznej, poznając najnowsze techniki i trendy w dziedzinie Anti-Aging. http://www.estebelle.com.pl/

Lek. med. Michał Barwijuk - Ukończył Warszawski Uniwersytet Medyczny. Specjalista położnictwa i ginekologii – asystent w Klinice Położnictwa, Chorób Kobiecych i Ginekologii Onkologicznej Szpitala MSW w Warszawie. Członek Polskiego Towarzystwa Ginekologicznego, członek zarządu i założyciel Polskiego Towarzystwa Ginekologii Plastycznej (PTGP) oraz członek Polskiego Towarzystwa Ginekologii Estetycznej i Rekonstrukcyjnej (PTGEiR).
Współorganizator szkoleń i wykładowca dla lekarzy z zakresu ginekologii plastycznej, estetycznej i rekonstrukcyjnej. Organizator szkoleń i wykładowca małoinwazyjnych technik, takich jak laseroterapia pochwy, zastosowanie osocza bogatopłytkowego, karboksyterapii, wypełniaczy, radiofrekwencji, intymnych ultradźwięków oraz pozostałych technik w ginekologii estetycznej oraz z technik operacyjnych w ginekologii plastycznej. Ukończył prestiżowe szkolenie w Instytucie Ginekologii Estetycznej i Rekonstrukcyjnej na Florydzie (USA). Wykładowca w Polsce i za granicą z tematyki ginekologii plastycznej i estetycznej.
Na co dzień operuje i asystuje przy najbardziej skomplikowanych zabiegach ginekologii plastycznej i rekonstrukcyjnej, wykonuje również małoinwazyjne zabiegi ginekologii estetycznej, przywracając funkcjonalność i estetykę stref intymnych. Od 2016 roku prowadzi pierwszy w Polsce kurs z ginekologii plastycznej na preparatach nieutrwalonych w ramach zajęć praktycznych w centrum edukacji medycznej.

Dr n. med. Piotr Kolczewski - Wiceprezes Polskiego Towarzystwa Ginekologii Plastycznej i Rekonstrukcyjnej. W latach 2010-2014 kierownik oddziału Ginekologii i Położnictwa 109 Szpitala Wojskowego w Szczecinie. W latach 2014-2019 asystent Kliniki Ginekologii Operacyjnej i Onkologicznej Pomorskiego Uniwersytetu Medycznego. Redaktor naukowy i tłumacz książki „Ginekologia Plastyczna - Chirurgia narządów intymnych kobiety". Redaktor naukowy i współautor książki „Ginekologia Plastyczna - Techniki małoinwazyjne". Redaktor naczelny kwartalnika „Ginekologia Plastyczna i Rekonstrukcyjna". Międzynarodowy wykładowca i trener z zakresu ginekologii plastycznej i uroginekologii.

RĘKAWICE MEDYCZNE

W BAAARDZO DOBREJ CENIE

Bezpieczeństwo i komfort dla Twoich rąk

NOWA GENERACJA RĘKAWIC NITRYLOWYCH

3 warstwy nawilżenia skóry:
ALANTOINA – regeneracja
KOLAGEN – nawilżenie i sprężystość
SILIKON – ochrona

Rękawice lateksowe pudrowane i bezpudrowe

CENA od 11,00 zł

Rękawice winylowe pudrowane i bezpudrowe

CENA od 9,00 zł

Rękawice nitrylowe

CENA od 12,50 zł

ZAMÓWIENIA

+48 888 040 666, sklep@e-rekawice.pl, e-rekawice.pl

FemiLift

Optymalne rozwiązanie dla **kobiet w każdym wieku**

Wszechstronne, małoinwazyjne rozwiązanie ambulatoryjne, które szybko i skutecznie leczy różne dolegliwości ginekologiczne

"Spektrum zastosowania lasera FemiLift jest wyjątkowo szerokie - od ogólnie pojętych procedur estetycznych (chociażby wybielanie sromu) do chirurgicznych (np. labioplastyka). Możemy również uzyskiwać efekt termiczny jak i ablacyjny, a dodatkową zaletą jest możliwość cięcia i koagulacji. Ergonomiczna budowa głowicy dopochwowej lasera skutkuje krótkim czasem trwania zabiegu i daje duży komfort w trakcie leczenia pacjentki."

dr n. med. Agnieszka Nalewczyńska

Ginekolog, lekarz medycyny estetycznej
www.nalewczynska.com I Warszawa

Wskazania:

- Leczenie atrofii pochwy
- Problemy z suchością pochwy
- Rehabilitacja kobiet po porodach
- Wysiłkowe nietrzymanie moczu
- Rewitalizacja/odmładzanie pochwy
- Wybielanie warg sromowych i odbytu
- Plastyka warg sromowych
- Leczenie pęcherza nadreaktywnego

Dowiedz się więcej na **www.femilift.com.pl**

ITP SURGICAL

ITP S.A. Partner w doborze technologii | ul. Domaniewska 37, 02-672 Warszawa | tel. +48 722 008 002 | www.itpsurgical.pl