GINEKOLOGIA PLASTYCZNA i REKONSTRUKCYJNA

WRZESIEŃ Nr 2/2018

POD AUSPICJAMI PTGPIR

ISSN 2084-5839 http://www.e-ginekologia.pl

Trichoepithelioma sromu
– leczenie z wykorzystaniem technik chirurgii plastycznej

Rafal Kuźlik, Rafal Karwowski

Waginizm: ból, który może prowadzić do depresji

Tomasz Basta

PERIODYK POLSKIEGO TOWARZYSTWA GINEKOLOGII PLASTYCZNEJ I REKONSTRUKCYJNEJ

OD REDAKTORA NACZELNEGO

Oddajemy w Państwa ręce drugi numer kwartalnika Ginekologia Plastyczna i Rekonstrukcyjna. Wzmacnia on przekonanie moje i kolegów z rady naukowej, że kierunek, który obraliśmy – skupienie się na ginekologii plastycznej i estetycznej, jest właściwy.

Ginekologia plastyczna, z jednej strony, staje się coraz bardziej popularna wśród naszych pacjentek. Potwierdzają to również lekarze coraz chętniej uczestnicząc w szkoleniach i kongresach z zakresu ginekologii plastycznej. Z drugiej jednak ginekologia plastyczna strony budzi kontrowersje, a nawet, w niektórych jej obszarach, obawy.

W lipcu zeszłego roku FDA opublikowała, na swoich stronach, komunikat i ostrzeżenie dotyczące bezpieczeństwa stosowania urządzeń opartych o energię (energy based devices – EBD). W tym komunikacie FDA wskazała jednoznacznie, że chodzi o lasery i urządzenia typu RF. A przecież te urządzenia zostały dopuszczone do stosowania we wskazaniach ginekologicznych, w celu destrukcji tkanek takich jak: zmiany przednowotworowe, czy kłykciny kończyste. Komunikat ten jest dostępny na stronie: (https://www.fda.gov/MedicalDevices/Safety/AlertsandNotices/ucm615013.htm.)

Komunikat FDA odbił się szerokim echem w środowisku lekarzy stosujących lasery i urządzenia typu RF i wzbudził nieuzasadnioną sensację, co moim zdaniem było wynikiem niezbyt dokładnej analizy dokumentu.

FDA stwierdza, iż stosowanie tych urządzeń we wskazaniach, takich jak: atrofia urogenitalna, wysiłkowe nietrzymanie moczu, poprawa funkcji seksualnych może być związana z poważnymi działaniami ubocznymi takimi jak: oparzenia, blizny, ból podczas współżycia i ból przewlekły (14 raportów o działaniach niepożądanych) oraz, iż efektywność i bezpieczeństwo tych urządzeń w tym zakresie nie zostało ustalone.

Nawiązując do komunikatu FDA, w podobnym tonie na łamach Medscape (data wydania: 16 sierpnia 2018), odniósł się do problemu profesor Uniwersytetu medycznego na Flordzie Anrew Kaunitz. Zawęził on jednak zakres ostrzeżenia do pacjentek z atrofią urogenitalną i stwierdził, iż w leczeniu powinny być stosowane terapie oparte o EBM wskazując na lubrykanty, miejscowe estrogeny, doustny ospami fen, jako potwierdzone naukowo metody leczenia atrofii urogenitalnej. Osobiście popieram zdanie profesora.

Doceniam i szanuję opinię FDA. Komunikat ten ostrzega pacjentów i lekarzy przed bezrefleksyjnym, opartym głównie o marketing, a nie o rzetelną wiedzę i naukę działaniem.

Po dokładnym zapoznaniu się z dokumentem, należy jednak jednoznacznie podkreślić, iż FDA nie neguje stosowania wyżej opisanych metod leczenia, lecz uczula nas i pacjentów, że stosowanie tych metod może wiązać się z działaniami niepożądanymi, jednocześnie podkreślając, że należy przedyskutować z pacjentką potencjalne korzyści i ryzyko dostępnych opcji leczenia, a w przypadku wystąpienia działań niepożądanych zachęca do ich raportowania poprzez MedWatch, the FDA Safety Information and Adverse Event Reporting program.

Co z tego wynika w praktyce dla nas? Jeden kierunek to zaprzestanie stosowania laserów i RF, tracąc przy tym potencjalne dla pacjentów korzyści. Wiemy przecież, że większość pacjentek jest zadowolona, a działania uboczne są możliwym i oczywistym, ale też incydentalnym efektem niemalże każdego leczenia.

Druga droga to zachowanie ostrożności i stosowanie w naszych praktykach zawsze aktualnej zasady: primum non nocere, nabywanie kompetencji, pogłębianie wiedzy, badania naukowe i wymiana doświadczeń.

Ja oraz koleżanki i koledzy z Polskiego Towarzystwa Ginekologii Plastycznej i Rekonstrukcyjnej wybraliśmy tę drugą drogę, szkolimy się nieustanie, bierzemy udział i organizujemy kongresy, jesteśmy w trakcie czterech badań naukowych dotyczących poruszonych powyżej zagadnień, tłumaczymy i wydajemy książki oraz jesteśmy przekonani, że droga, którą idziemy jest właściwa mając w szczególności na uwadze nie tylko rozwój naszych praktyk, ale przede wszystkim dobro i bezpieczeństwo naszych pacjentek.

Redaktor naczelny
Dr n. med. Piotr Kolczewski
Wiceprezes Polskiego Towarzystwa Ginekologii Plastycznej i Rekonstrukcyjnej

Wydawnictwo dostępne wyłącznie w prenumeracie.

Magazyn jest kierowany do osób uprawnionych do wystawiania recept lub osób prowadzących obrót produktami leczniczymi w rozumieniu art. 52 ust. 2 pkt. 2 ustawy z dnia 6.01.2001 Prawo Farmaceutyczne.

Cena prenumeraty za kolejne 4 numery: 120 zł (w tym VAT).

Redakcja nie odpowiada za treść materiałów reklamowych oraz ma prawo odmówienia ich publikacji bez podania przyczyny. Redakcja zastrzega sobie prawo do zmian tytułów i skracania nadesłanych artykułów. Reprodukcja lub przedruk wyłącznie za pisemną zgodą Wydawcy.

Jak zamówić prenumeratę c Ginekologia Plastyczna i Rekonstrukcyjna

Periodyk „Ginekologia Plastyczna i Rekonstrukcyjna" od 2019 roku, będzie wydawany regularnie w każdym kwartale roku. W roku 2018 przewidzieliśmy wydanie dwóch numerów. Dlatego jest możliwe zamówienie prenumeraty rocznej (obejmującej cztery kolejne wydania kwartalnika od momentu zamówienia reklamy) w cenie 120 zł (30 zł za zeszyt).
Na konto, podane poniżej, należy wpłacić 120 zł. Po dokonaniu płatności należy przesłać e-mailem potwierdzenie dokonania wpłaty wraz z adresem, na który gazeta ma być wysyłana. Osoby, które chcą otrzymać fakturę VAT, muszą przysłać wszystkie dane potrzebne do wystawienia faktury.

Faktury wystawiamy do 7 dni od daty wpłynięcia płatności na konto.

Tel. 22 844 49 42, fax 22 398 78 85,
e-mail: prenumerata@spsmedia.pl

Możliwe jest przesłanie prenumeraty za zaliczeniem pocztowym. Zamówienie należy złożyć telefonicznie lub faxem. Do kosztów prenumeraty doliczamy 12 zł za usługę pobrania pocztowego. Pierwszy zamówiony numer wysyłany jest następnego dnia po złożeniu zamówienia.

NUMER KONTA:
BZ WBK 37 oddział w Warszawie
nr 80 1500 1865 1218 6013 2651 0000,
SPS, ul. J. Kaczmarskiego 67/4,
02-679 Warszawa

WARUNKI PRENUMERATY:
- Prenumeratę przyjmujemy na kolejne 4 numery.
- Prenumeratę opłaca się w banku lub na poczcie.
- Koszty związane z dokonaniem wpłaty ponosi zamawiający.
- Koszty przesyłki na terenie kraju ponosi wydawca.

RADA NAUKOWA MAGAZYNU Ginekologia Plastyczna i Rekonstrukcyjna

prof. dr hab. n. med. Dariusz Szpurek
prof. nadzw. dr hab. n. med. Sławomir Jędrzejczyk
dr med. Andrzj Barwijuk
dr med. Rafał Kuźlik
lek. med. Michał Barwijuk

GINEKOLOGIA PLASTYCZNA i REKONSTRUKCYJNA

Dodatek specjalny do magazynu
Nowy Gabinet Ginekologiczny

nowy gabinet ginekologiczny
dwumiesięcznik

Index Copernicus Value 2015: 20.67

Wydawca:
Wydawnictwo SPS Media w imieniu:
Polskiego Towarzystwa Ginekologii Plastycznej i Rekonstrukcyjnej

Redaktor naczelny dodatku:
Dr n. med. Piotr Kolczewski

Dyrektor Działu Wydawnictw:
Piotr Szymański
602 785 007
piotrs@spsmedia.pl

Redakcja i korekta:
Halina Szostkiewicz

Reklama:
Ewelina Gościcka
Tel. 531013913
ewelina.goscicka@marketingmedyczny.com

Prenumerata:
Aleksandra Kowalińska
Tel. 22 844 49 42
Tel. 509 912 963
prenumerata@spsmedia.pl

Projekt okładki:
Ewelina Gościcka

Skład i łamanie:
Ewa Kopka-Nowakowska

Nakład: 1000 egz.

Adres redakcji:
J. Kaczmarskiego 67/4
02-679 Warszawa
Tel. 22 844 49 42
redakcja@spsmedia.pl

SPIS TREŚCI

5 Zastosowanie urządzenia generującego plazmę w leczeniu objawów atrofii sromu i pochwy (VVA)
dr n. med. Agnieszka Nalewczyńska

8 Radiofrekwencja w ginekologii
dr n. med. Piotr Kolczewski

12 Waginizm: Ból, który może prowadzić do depresji
lek. med. Tomasz Basta

18 Trichoepithelioma sromu - leczenie z wykorzystaniem technik chirurgii plastycznej - opis przypadku
dr n. med. Rafal Kuźlik, lek. Rafal Karwowski,

20 Historia ginekologii plastycznej
dr n. med. Michał Barwijuk

24 Clitoral reconstructive surgery after female genital cutting
dr n. med. Amr Seifeldin, MD

ZASTOSOWANIE URZĄDZENIA GENERUJĄCEGO PLAZMĘ W LECZENIU OBJAWÓW ATROFII SROMU I POCHWY (VVA)

dr n. med. Agnieszka Nalewczyńska

Celem pracy była ocena bezpieczeństwa i skuteczności urządzenia Plexr w leczeniu atrofii sromu i pochwy (VVA). Do badania zakwalifikowano kobiety z dyspareunią oraz objawami suchości lub świądem sromu. Ocenę przeprowadzono na początku badania i po 4 tygodniach po leczeniu. Do oceny stopnia odczuwania bólu pochwy, pieczenia, swędzenia, suchości i dyspareunii użyto wizualną skalę analogową (VAS). Przed leczeniem i po zakończeniu badania wypełniano kwestionariusze oceny Vaginal Health Index, a satysfakcję uczestników mierzono na 5-punktowej skali Likerta (1 = bardzo niezadowolony, 5 = bardzo zadowolony).

Zastosowano jedną sesją leczenia. Wyniki oceniano w punkcie wyjściowym i miesiąc po terapii. W badaniu wzięło udział 39 kobiet (średni wiek 47,2 ± 6,3 roku). Średnia poprawa wyników w skali Visual Analog Scale dla wszystkich objawów była statystycznie istotna w punkcie końcowym. Średnia ogólna poprawa bólu wynosiła 3,2 (± 2,9), świądu 1,6 (± 1,5), suchości 3,9 (± 2,5), dyspareunii 2,3 (± 3,3). Poprawa Vaginal Helath Index przed i miesiąc po leczeniu była również statystycznie istotna (p <0,0001).

Plexr jest dobrą opcją terapeutyczną w leczeniu objawów VVA. Leczenie z zastosowaniem Plexr może poprawiać objawy ze strony układu moczowo-płciowego oraz objawy kliniczne.

WSTĘP

Zanik sromu i pochwy (VVA) uważany jest za chorobę powszechną i przewlekłą, a także postępującą z wiekiem. Blisko 50% kobiet po menopauzie zgłasza objawy związane ze spadkiem stężenia estrogenów [1]. Najczęstsze objawy ze strony układu płciowego obejmują suchość, obrzęk, ból pochwy i związane z tym dyspareunię [2]. Z powodu braku estrogenów, dochodzi do ścieńczenia błony śluzowej pochwy, mniejszego nawilżenia śluzówki, a co za tym idzie, doprowadza do dyskomfortu w trakcie stosunku płciowego, a nawet dyspareunii. Według badania Kinsberga objawy te wpływają na satysfakcję seksualną u 59% kobiet, które wzięły udział w badaniu ankietowym, a u blisko jednej czwartej (23%) z nich obniżały również libido, jak i ogólną jakość życia [3].

DZIAŁANIE PLAZMĄ

Plexr to bezprzewodowe urządzenie, które generuje plazmę. Plazma jest jednym z czterech podstawowych stanów materii, pozostałymi są ciało stałe, ciecz i gaz. Można ją wytworzyć przez podgrzanie gazu lub poddanie go działaniu silnego pola elektromagnetycznego, zastosowanego za pomocą generatora laserowego lub mikrofalowego. To zmniejsza lub zwiększa liczbę elektronów, tworząc dodatnie lub ujemne naładowane cząstki, zwane jonami, czemu towarzyszy dysocjacja wiązań molekularnych. Jonizacja gazów, zawartych w powietrzu, jest uzyskiwana poprzez wyładowanie elektryczne. Plexr przenosi skoncentrowane ciepło bezpośrednio do leczonych tkanek skóry, bez bezpośredniego z nią kontaktu. Działa na zasadzie różnicy napięcia między urządzeniem a skórą pacjenta. Generuje mały łuk elektryczny, powodujący sublimację płynów, zawartych w powierzchniowej części skóry. Co bardzo istotne dla procesu gojenia, nie powoduje niepożądanego przegrania tkanek, znajdujących się poniżej leczonego obszaru. Plazma jest to doskonała metoda tworzenia nowych włókien kolagenowych.

Urządzenie zostało stworzone w celu przeprowadzania nieoperacyjnej blefaroplastyki. Może również służyć do usuwania zmian skórnych, keloidów, blizn, liftingu, usuwania zmarszczek, a także może być bardzo przydatne w leczeniu blizn potrądzikowych.

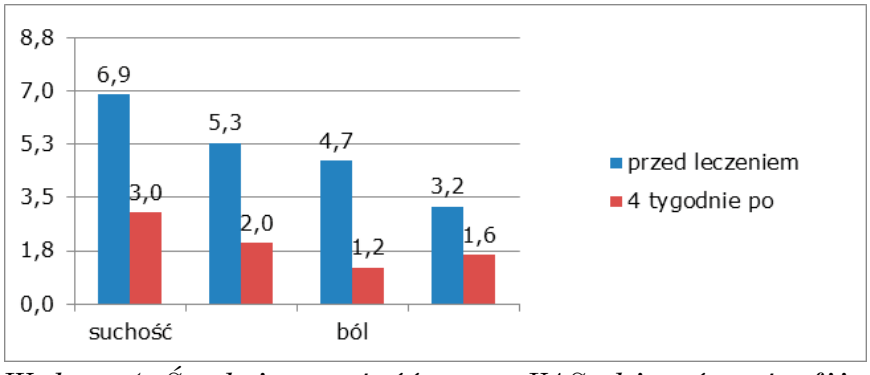

Wykres 1. Średnia wartość oceny VAS objawów atrofii pochwy i sromu przed rozpoczęciem leczenia i 4 tygodnie po zakończeniu (p < 0.0001)

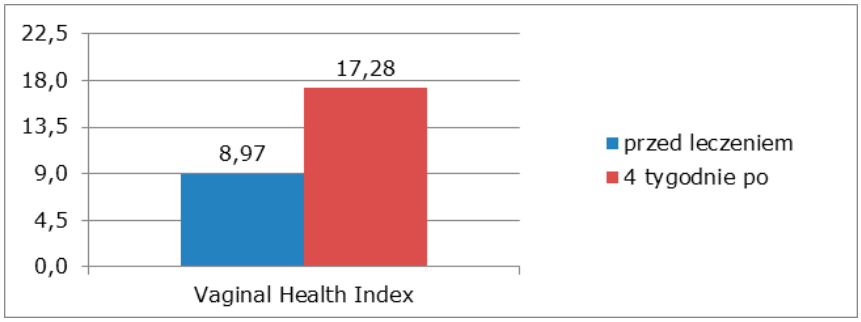

Wykres 2. Vaginal Health Index (VHI) przed i po zakończeniu leczenia (p < 0.0001).

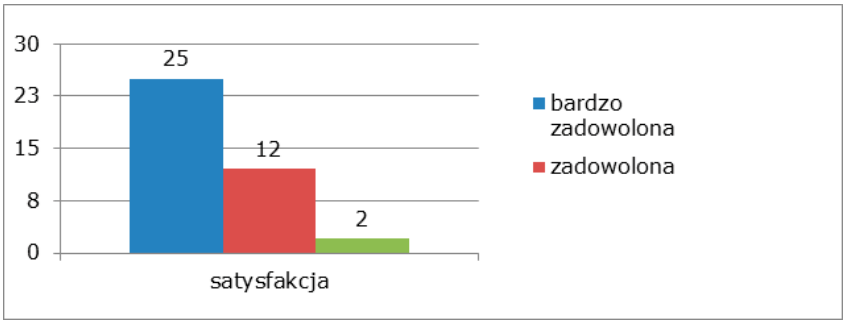

Wykres 3. Satysfakcja pacjentów z leczenia według skali Likerta.

LECZENIE SUCHOŚCI POCHWY

Suchość pochwy jest częstym objawem w okresie okołomenopauzalnym i jest zwykle jednym z wielu objawów zgłaszanych przez kobiety, które doświadczają atrofii pochwy i sromu. Szacuje się, że około 15% w okresie perimenopauzalnym i do 57% kobiet po menopauzie doświadcza tego objawu [4,5].

Aktualne podejścia terapeutyczne w leczeniu atrofii śluzówki pochwy obejmują terapie miejscowe lub hormonalną terapię zastępczą. Organizacja North American Menopause Society (NAMS) w 2013 r. opublikowała stanowisko, stwierdzając że terapie niehormonalne łagodzą objawy o niewielkim natężeniu, a terapia estrogenowa ogólnoutsrojowa jest najskuteczniejszym sposobem leczenia objawów umiarkowanych i ciężkich [4].

Leczenie laserowe może być niehormonalną alternatywą w leczeniu VVA. Zabiegi laserowe polegają na użyciu lasera CO2 lub Er-Yag, ablacji i koagulacji tkanek pochwy i sromu, a tym samym stymulacji tworzenia nowych włókien kolagenowych, zwiększenie unaczynienia, zarazem odwrócenia zmian atroficznych [5].

Do tej pory nie ma jednak oficjalnych protokołów postępowania niefarmakologicznego w leczeniu atrofii pochwy i sromu. A najnowsze stanowisko FDA, odnoszące się do zastosowania w terapii laserów oraz radiofrekfencji dodatkowo, spotęgowało zamieszanie z tym związane. Dlatego tak ważne jest przeprowadzanie kolejnych badań, mających na celu dowiedzenie ich zarówno skuteczności jak i bezpieczeństwa dla pacjentów.

MATERIAŁ I METODY

Badanie przeprowadzono w okresie od listopada 2016 r. do września 2017 r. w prywatnym gabinecie ginekologicznym w Warszawie. W tym okresie do badania włączono 39 kobiet w wieku okołomenopauzalnym. Wszystkie pacjentki uczestniczyły w badaniu dobrowolnie, po konsultacji lekarskiej i uprzednim podpisaniu formularza zgody na wykonanie leczenie. Kryteriami włączenia było występowanie następujących objawów: dyspareunia, suchość, ból pochwy, pieczenie i świąd. Kryteriami wykluczającymi były: wcześniejsze stosowanie systemowych lub miejscowych preparatów na bazie estrogenu. Wszystkie pacjentki zostały poinformowane o projekcie badania i jego założeniu oraz uzyskano pisemną zgodę na włączenie do badania.

Zabieg wykonano w gabinecie i wymagał jedynie znieczulenia miejscowego. Leczenie było rozpoczynane po 40 minutach od zastosowania znieczulenia miejscowego za pomocą maści zawierającej lidokainę i tetrakainę. Leczenie kanału pochwy przeprowadzono za pomocą wziernika ginekologicznego, przy zastosowaniu urządzenia o najmniejszej mocy (biała rękojeść). Zabieg kontynuowano do momentu, aż ściana pochwy i srom pokryły się punktami sublimacji (świadczące o waporyzacji tkanki). Procedura była jednorazowa. Pacjentkom zalecono unikanie aktywności seksualnej i używania tamponu przez co najmniej 7 dni po leczeniu. Pozabiegowo zalecano stosowanie kremu z tlenkiem cynku, w celu przyspieszenia regeneracji tkanek.

Wszystkie pacjentki zostały prospektywnie włączone do badania, po badaniu ginekologicznym i badaniu wskaźnika VHI oraz wskaźnika VAS (Visual Analogic Score) objawów przedmiotowych i podmiotowych. VHI to skala, która służy do oceny m.in. prawidłowego nawilżenia pochwy, objętości płynu, pH oraz struktury nabłonka. Każdy z pięciu parametrów może być oceniony od 1 (najgorszy stan) do 5 (najlepszy stan). Wynik może wynosić od 5 do 25. Objawy przedmiotowe i podmiotowe w skali VAS były subiektywnie oce-

WNIOSKI:

1. Plexr jest dobrą opcją leczenia objawów VVA.
2. Leczenie urządzeniem Plexr może poprawiać objawy ze strony układu moczowo-płciowego i objawy kliniczne związane ze spadkiem stężenia estrogenów.

niane przez pacjentów. Ocenie poddano następujące parametry: suchość pochwy, pieczenie, swędzenie i bolesne współżycia oraz ból pochwy. Pacjentki zostały poproszone o ocenę swoich objawów od 1 (najlepszy stan) do 10 (najgorszy stan).

Wszystkie pacjentki zostały ponownie zbadane z zastosowaniem zarówno VHI, jak i VAS miesiąc po zakończeniu leczenia. Jednocześnie pacjentki zostały poproszone o ocenę stopnia zadowolenia z efektów zabiegu według 5-punktowej skali Likerta (5=bardzo zadowolene, 1= bardzo niezadowolone). Leczenie uznano za satysfakcjonujące, gdy pacjentki były bardzo zadowolone lub zadowolone z procedury.

ANALIZA STATYSTYCZNA

Analizę statystyczną wyników VHI i VAS przeprowadzono za pomocą testu rang Wilcoxona, przyjmując wartość p <0,001 jako statystycznie istotną.

Grupa badana składała się z 39 kobiet w okresie okołomenopauzalnym; średni wiek wynosił 47,2 roku (min. 45 lat – maks. 61 lat). Wszystkie kobiety ukończyły badanie, ponieważ nie zaobserwowano żadnych istotnych działań niepożądanych.

Subiektywna ocena (VAS) objawów – suchość, świąd, ból pochwy i dyspareunia – wynosiła odpowiednio 6,9; 3,2; 4,7; i 5,3. Suchość pochwy (średnia wartość VAS – 6,9) i bolesne współżycie (średnia wartość VAS – 5,3) były najbardziej nasilonymi objawami w tej grupie pacjentów. Z drugiej strony świąd sromu (średnia VAS – 3,2) został uznany dla pacjentek za mniej dokuczliwy. Pod koniec leczenia wszystkie wyjściowe wyniki VAS wykazały istotną statystycznie (p <0,0001) poprawę, odpowiednio do wartości 3; 1,6; 1,2; 2. Wyniki zostały przedstawione na wykresie 1.

Średnia ocena Vaginal Health Index przed rozpoczęciem leczenia wynosiła 8,97 (minimum 5 - maksimum 17). Podczas końcowej oceny miesiąc po leczeniu Plexr, średnia wartość VHI wykazała statystycznie istotną poprawę wartości do 17,28 (minimum 14 - maks. 22 (p <0,0001) (wykres 2).

Zgodnie z 5-punktową skalą Likerta uzyskano 95% stopień zadowolenia pacjentek. Większość pacjentek poddanych leczeniu była zadowolona z wyniku. W 5-punktowej skali 64% oceniło efekty leczenia na 5 (bardzo zadowolone). Żadna pacjentka nie oceniła leczenia na mniej niż 3 punkty. (wykres 3)

Żadna z pacjentek nie zgłosiła poważnego działania niepożądanego związanego z leczeniem.

DYSKUSJA:

W leczeniu objawów okresu okołomenopauzalnego estrogen dopochwowy wydaje się łagodzić symptomy skuteczniej niż niehormonalne żele. Można również stosować hormonalną terapię zastępczą, jednak 10% – 20% kobiet może mieć objawy nawet podczas przyjmowania tą drogą estrogenu [8]. Ponadto wiele kobiet woli nie stosować terapii hormonalnej ze względu na działania niepożądane lub przeciwwskazania [9].

Lasery od dawna uważane są za precyzyjny i przewidywalny sposób leczenia w celu odmłodzenia skóry poprzez ablację tkanek z późniejszą regeneracją i przebudową kolagenu [10]. W ginekologii laser C02 jest również z dobrym skutkiem stosowany do łagodzenia objawów związanych z liszajem twardzinowym [11]. Dodatkowo ich efekt regeneracyjny na przebudowę kolagenu został zastosowany w leczeniu zmian w układzie moczowo-płciowym, takich jak atrofia, spowodowana spadkiem stężenia estrogenów. Laser CO2 jest w stanie przywrócić pH błony śluzowej pochwy przez uwolnienie glikogenu i kwaśnych mucyn z nabłonka [12]. Wydaje się, że w podobnym mechanizmie może działać Plexr. Wywołana ciepłem, termiczna przebudowa z tworzeniem nowych włókien kolagenowych oraz dodatkowo wpływ na neoangiogenezę może zdecydowanie zmniejszać dolegliwości. Jednoczesne obkurczenie warg sromowych mniejszych i ich rozjaśnienie po leczeniu może być dodatkowym atutem urządzenia. Jednocześnie brak działań niepożądanych może powodować, że Plexr może być alternatywą dla leczenia farmakologicznego i niefarmakologicznego objawów atrofii pochwy i sromu.

PIŚMIENNICTWO:

1. Mac Bride MB, Rhodes DJ, Shuster LT. Vulvovaginal atrophy. Mayo Clin Proc. 2010;85(1):87–94
2. Palma F, Volpe A, Villa P, Cagnacci A; Writing group of AGATA study. Vaginal atrophy of women in postmenopause. Results from a multicentric observational study: The AGATA study. Maturitas. 2016;83:40–44.
3. Kingsberg SA, Wysocki S, Magnus L, Krychman ML. Vulvar and vaginal atrophy in postmenopausal women: findings from the REVIVE (REal Women's Views of Treatment Options for Menopausal Vaginal ChangEs) survey. J Sex Med. 2013;10(7):1790–1799
4. Leiblum SR, Hayes RD, Wanser RA, Nelson JS. Vaginal dryness: a comparison of prevalence and interventions in 11 countries. J Sex Med 2009;6:2425–33 3.
5. Palacios S. Managing urogenital atrophy. Maturitas 2009;63:315–18 4. Panay N, Fenton A. Vulvovaginal atrophy – a tale of neglect. Climacteric 2014;17:1–2
6. Management of symptomatic vulvovaginal atrophy: 2013 position statement of The North American Menopause Society. Menopause. 2013;20(9):888–902.
7. Perino A, Calligaro A, Forlani F, et al. Vulvo-vaginal atrophy: a new treatment modality using thermo-ablative fractional CO2 laser. Maturitas. 2015;80(3):296–301.
8. Notelovitz M. Urogenital aging: solutions in clinical practice. Int J Gynaecol Obstet. 1997;59 (Suppl 1):S35–S39.
9. Steinauer JE, Waetjen LE, Vittinghoff E, et al. Postmenopausal hormone therapy: does it cause incontinence? Obstet Gynecol. 2005;106(5 Pt 1):940–945
10. Fitzpatrick RE, Rostan EF, Marchell N. Collagen tightening induced by carbon dioxide laser versus erbium: YAG laser. Lasers Surg Med. 2000;27(5):395–403.
11. Lee A, Lim A, Fischer G. Fractional carbon dioxide laser in recalcitrant vulval lichen sclerosus. Australas J Dermatol. 2016;57(1):39–43.]
12. Zerbinati N, Serati M, Origoni M, et al. Microscopic and ultrastructural modifiations of postmenopausal atrophic vaginal mucosa after fractional carbon dioxide laser treatment. Lasers Med Sci. 2015;30(1): 429–436.

Agnieszka Nalewczyńska - Ginekolog, specjalista położnik. Ukończyła Akademię Medyczną w Warszawie oraz studia doktoranckie z wyróżnieniem. Uczestniczyła w wielu szkoleniach z zakresu medycyny estetycznej, poznając najnowsze techniki i trendy w dziedzinie Anti-Aging.

RADIOFREKWENCJA W GINEKOLOGII

Dr n. med. Piotr Kolczewski

Termin „radiofrekwencja" RF odnosi się do przemiennego prądu elektrycznego (prąd elektryczny okresowo zmienny), którego wartości chwilowe podlegają zmianom w powtarzalny, określony sposób z częstotliwością obejmującą zakres od 3 Hz do 3000 GHz. Urządzenia RF stosowane w medycynie generują prąd o częstotliwości radiowej obejmującej zakres od 3 KHz do 300 MHz.

Różnica pomiędzy standardową elektrochirurgią o niskiej częstotliwości, a radiową jest znacząca i sprowadza się do zasady: im wyższa częstotliwość wygenerowanego prądu, tym mniejsze uszkodzenie tkankowe.

JAKA CZĘSTOTLIWOŚĆ?

Urządzenia o częstotliwości radiowej 4 MHz charakteryzują się najniższym stopniem traumatyzacji sąsiadujących tkanek, co przekłada się na szybsze gojenie, mniejszy obrzęk, ból i dyskomfort pooperacyjny.

Liczne badania wykazały minimalne uszkodzenie tkanek sąsiadujących sięgające 75 mikronów, porównywalne z nożem chirurgicznym, pozwalające na ocenę marginesu tkankowego w zabiegach onkologicznych.

ZASADA DZIAŁANIA NOŻA

Powszechnie stosowane urządzenia elektrochirurgiczne o niskiej, nieradiowej częstotliwości, działają poprzez skierowanie prądu do elektrody aktywnej („końcowki" tnącej lub koagulującej), przy czym wymagana jest obecność metalowej elektrody biernej, będącej w kontakcie ze skórą pacjenta.

W urządzeniach tych elektroda aktywna, będąca w kontakcie z tkanką jest miejscem powstawania oporu elektrycznego, a tym samym wzrostu temperatury i następowych efektów: cięcia, koagulacji, czy waporyzacji tkanki.

Urządzenia elekrochirurgiczne w technologii RF działają nieco inaczej. Po pierwsze, elektroda aktywna („końcówka" tnąca, koagulująca) nie jest miejscem powstawania oporu elektrycznego, co oznacza, że nie nagrzewa się. W elektrochirurgii RF oporu dostarcza tkanka.

Zasada działania w uproszczeniu jest następująca: prąd zmienny z sieci dostarczany jest do urządzenia, które przetwarza go, obniżając wartość napięcia i zwiększając częstotliwość prądu (z 60 Hz) do wartości tzw. częstotliwości radiowej, czyli aż 4 MHz. Po opuszczeniu końcówki aktywnej urządzenia, prąd przepływa przez tkankę, która ma określoną oporność i w ten sposób wytwarza w energię cieplną, powodując „zagotowanie" i odparowanie wody w tkance. Po „przejściu przez tkankę" i wywołaniu zamierzonego efektu, prąd „wyłapywany" jest przez elektrodę bierną (neutral antenna) i powraca do urządzenia, zamykając obieg.

Płytka elektrody biernej różni się od tej stosowanej w elektrochirurgii nieradiowej. Pokryta jest teflonem i nie wymaga bezpośredniego kontaktu ze skórą pacjenta, tym samym nie stwarza ryzyka oparzenia pacjenta czy lekarza. Jej funkcje i działanie można porównać do anteny odbiorczej telefonu komórkowego wyłapu-

NACIĘCIE WYKONANE RÓŻNYMI URZĄDZENIAMI

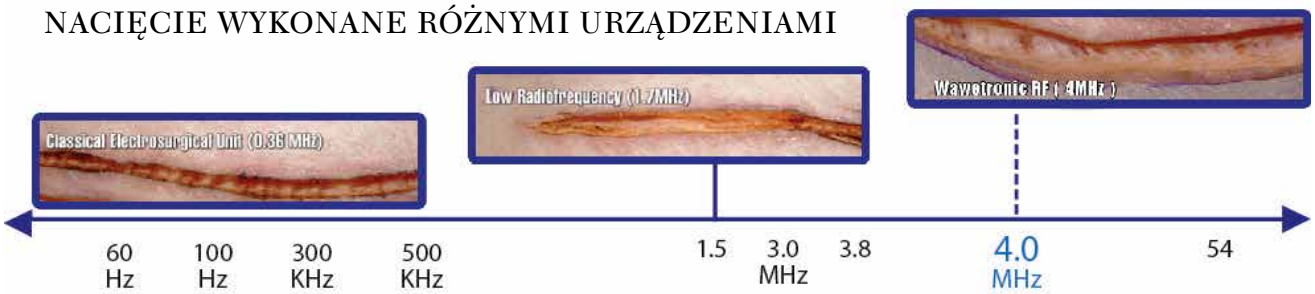

jącej fale anteny nadawczej (jednostka urządzenia).

W praktyce wymagane jest, aby elektroda bierna znajdowała się jak najbliżej miejsca operowanego, najczęściej umieszcza się ją na wysokości barków pod materacem stołu operacyjnego.

ZALETY RF

Zalety elektrochirurgii RF wynikają z możliwości generowania fal o różnych właściwościach, a tym samym różnym oddziaływaniu tkankowym.

Fala o właściwościach tnących (cutting mode) ma 90% potencjału tnącego i 10% koagulujacego i jest idealna do cięcia skóry. Osobiście, w praktyce ginekologii plastycznej stosuję w trakcie cięcia moc 12 – 15 W (urządzenie ma maksymalną moc wynoszącą 100 W). Ustawienie mocy w zakresie do 15 W powoduje minimalne uszkodzenie tkanek sąsiadujących i doskonałe gojenie się rany pooperacyjnej.

W przypadku głębszych warstw tkanek dobrze unaczynionych cięcia dokonuje się stosując falę, której potencjał oddziaływania jest zrównoważony w 50% tnący i w 50% koagulujący (blend mode). Inne możliwości to czysta koagulacja lub fulguracja, która odpowiada koagulacji powierzchownej o większym rozproszeniu (spray), podobnie, jak przy cięciu z minimalnym uszkodzeniem tkanek sąsiadujących.

Koagulacja może odbywać się za pomocą końcówek tnących, kulkowych. Może mieć też charakter niebezpośredni, podobnie jak w tradycyjnej elektrochirurgii nieradiowej, poprzez kontakt elektrody czynnej RF z pincetą czy kleszczykami tkankowymi.

Możliwa jest również koagulacja RF bipolarna pomiędzy dwoma aktywnymi elektrodami pincety bipolarnej. Należy podkreślić, że końcówki tnące mogą być bardzo cienkie, czyniąc dodatkowo cięcie bardzo precyzyjnym, bez konieczności nacisku na tkankę, a ponad to można je wyginać pod różnym kątami, ułatwiając tym samym dostęp w obrębie ograniczonego pola operacyjnego.

Podobnie, jak w przypadku innych urządzeń elektrochirurgicznych, na elektrodzie czynnej gromadzi się nie do końca odparowana tkanka, której usunięcie w przypadku RF polega na umieszczeniu elektrody czynnej na mokrym gaziku i aktywacji jednostki, co prowadzi do odparowania „zabrudzenia" i oczyszczenia końcówki urządzenia.

Podsumowując zalety urządzeń elektrochirurgicznych RF, należy podkreślić wyjątkową precyzję cięcia i koagulacji, minimalne uszkodzenie tkankowe (mniejsze niż w przypadku lasera CO2) oraz brak ryzyka oparzeń pacjenta i chirurga. Stąd wynika szerokie zastosowanie w chirurgii plastycznej (blepharoplastyka), dermatochirurgii i ginekologii plastycznej oraz brak ryzyka oparzenia zarówno pacjenta, jak i chirurga.

CZĘSTOTLIWOŚĆ PRACY URZĄDZEŃ DO CIECIA I KOAGULACJI TKANKI

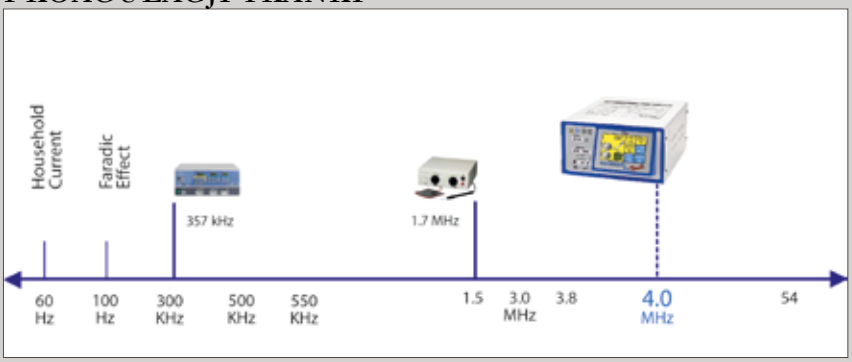

POPRZECZNY PRZEKRÓJ NACIĘCIA WYKONANEGO RÓŻNYMI TECHNIKAMI

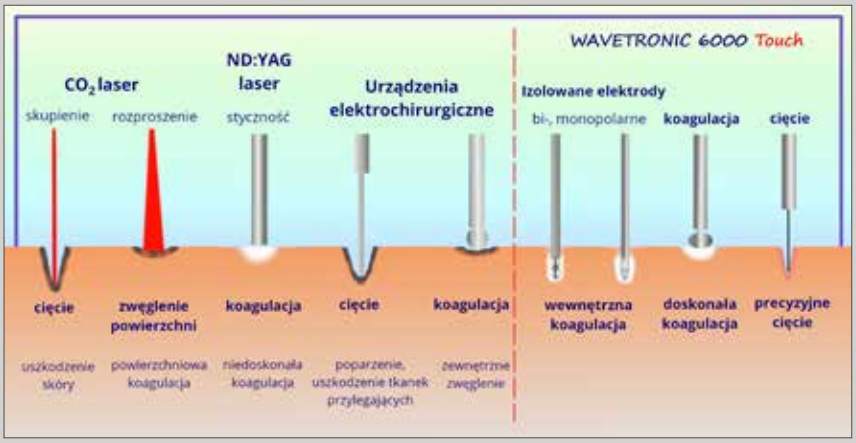

URZĄDZENIA RF O DZIAŁANIU NIEABLACYJNYM

Urządzenia wykorzystujące prąd o częstotliwości radiowej są w medycynie estetycznej wykorzystywane w celu tak zwanego odmłodzenia skóry lub ściany pochwy, wykorzystując nieablacyjne parametry, które powodują podgrzanie tkanki do temperatury 45 – 56°C.

Zasada działania jest taka, jak opisano powyżej: prąd przepływając przez tkankę napotyka na opór charakterystyczny dla danej tkanki (skóra, tkanka tłuszczowa, powięź) w wyniku czego energia elektryczna zamieniana jest na cieplną, która wywołuje określony efekt biologiczny, który obejmuje dwa zjawiska: natychmiastowy efekt, będący wynikiem częściowej denaturacji kolagenu, charakteryzujący się obkurczeniem i pogrubieniem skóry lub śluzówki oraz odroczony w czasie efekt, będący skutkiem termicznego pobudzenia fibroblastów do produkcji kolagenu i elastyny.

Energia (J) = I2 x Z x T,
gdzie:
I – prąd,
Z – impedancja tkankowa (opór),
T – czas.

W badaniach Zelicksona, oceniających efekt RF (thermaCool) w obrębie skóry brzucha 8 tygodni po ekspozycji na RF, wykazano w badaniach mikroskopem elektronowym, skrócenie włókien kolagenu i jego zwiększoną ekspresję, ocenianą analizą Northern blot.

Oddziaływanie energii w przypadku urządzeń RF ma charakter ogniskowy i w przypadku skóry czy ściany pochwy nie obejmuje ich powierzchni (naskórka, śluzówki) tylko warstwy głębsze, do głębokości około 2 mm.

Pierwsze urządzenia o takiej charakterystyce, służące do redukcji zmarszczek skórnych twarzy, zostały zaakceptowane przez FDA w 2002 (ThermaCool, Thermage, Hayward), a w 2006 roku akceptacja FDA objęła również inne lokalizacje.

Nieablacyjne zastosowanie urządzeń RF może odbywać się w trybie monopolarnym, bipolarnym i frakcyjnym.

ZAKRES CZĘSTOTLIWOŚCI PRACY RÓŻNYCH URZĄDZEŃ

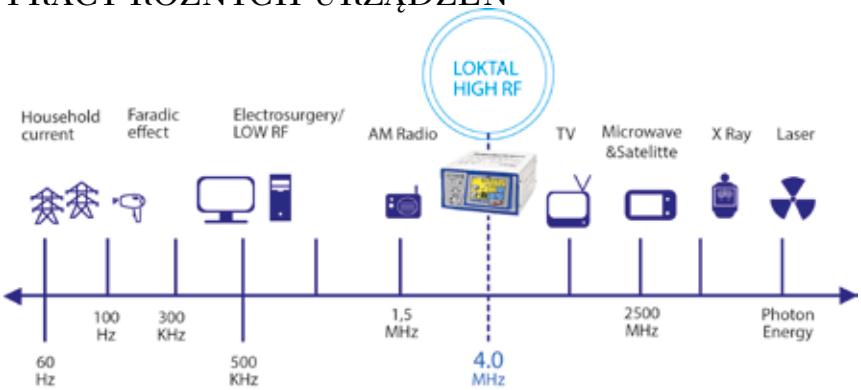

RADOFREKWENCJA O DZIAŁANIU MIKROABLACYJNYM (MAFR)

Najnowszym wykorzystaniem zastosowania radiofrekwencji w ginekologii plastycznej są urządzenia typu MAFR (Microablative Fractional Radiofrequency). Jest to radofrekwencja o działaniu mikroablacyjnym. Urządzenia MAFR wykorzystują podobny wzór zaprogramowanego uszkodzenia tkanki, jak lasery CO2 lub urządzenie typu HIFU z tą różnicą, że efekt frakcyjnego podgrzania tkanki wywołany jest przez przepływ prądu. Charakterystyka tego prądu została opisana wcześniej.

W wyniku przepływu prądu, w tkance powstają mikroskopowe kolumny termicznego uszkodzenia sięgające na głębokość około 2 mm, obejmujące, w odróżnieniu od urządzeń nieablacyjnych (Thermiva), warstwy powierzchowne i głębokie. Końcowym efektem biologicznym jest pobudzenie fibroblastów do produkcji kolagenu i elastyny, wzrost elastyczności, lepsze ukrwienie, a tym samym odżywienie tkanek widoczne szczególnie w przypadkach atrofii urogenitalnej i jej klinicznych następstw.

Urządzenia tego typu stosowane są w ginekologii ze wskazań podobnych jak lasery i HIFU, z porównywalnym, a nawet głębszym, niż lasery efektem i podobnie jak HIFU nie wymagają znieczulenia miejscowego.

Teflonowa głowica urządzenia MARF

Głowica urządzenia wyposażona jest w 64 mikroelektrody o długości 1 mm po 8 w każdym rzędzie. A każdy „strzał", skutkuje powstaniem w tkance 64 kolumn mikroablacji.

Podczas aktywacji energia nie jest uwalniana równocześnie, ze wszystkich mikroelektrod, aby nie doszło do nałożenia temperatury w wyniku emisji ciepła z dwóch sąsiadujących rzędów (exclusive randomic fractionated shot control „smart shoot"). Taki wzór uwalniania energii zapobiega nadmiernemu podgrzaniu tkanki.

Urządzenia typu MARF stosowane w ginekologii umożliwiają nie tylko aplikacje dopochwową, ale również mogą być wykorzystywane do regeneracji skóry sromu i krocza.

W pilotażowym badaniu przeprowadzonym w 2016 roku w Brazylii, badacze oceniali efekt działania MAFR (Wavetronic 6000HF--FRAXX) u pacjentek z klinicznymi cechami atrofii urogenitalnej. Pacjentki walidowano testem jakości życia seksualnego (FSFI) i po trzech aplikacjach w odstępach 30-dniowych uzyskano wyleczenia u 29 proc. badanych i znaczną poprawę u 64 proc.

ZASTOSOWANIE RF W GINEKOLOGII ESTETYCZNEJ

Podsumowując, urządzenia wykorzystujące technologię RF stosowane są dopochwowo – w przypadkach zespołu luźnej pochwy (Vaginal relaxation syndrome), wybranych przypadkach wysiłkowego nietrzymania moczu, pęcherza nadreaktywnego, zaburzeniach seksualnych (brak orgazmów), jak i zewnętrznie w obrębie skóry, głównie warg sromowych większych, w przypadku jej zwiotczenia, ale również w celu poprawy trofiki i napięcia skóry w obrębie warg sromowych mniejszych i skóry napletka łechtaczki.

Podczas procedury ściana pochwy lub skóra sromu są „podgrzewane" w wyniku przepływu prądu o charakterystyce radiowej.

Zabieg metodą RF o działaniu nieablacyjnym, jak i mikroablacyjnym, jest bezbolesny, nie wymaga znieczulenia. Trwa około 15 – 30 min. Nie jest wymagane żadne szczególne postępowanie pozabiegowe, jak np. po zabiegach z zastosowaniem lasera, a pacjentka w dniu zabiegu może podjąć normalną aktywność. Czas rekonwalescencji po zabiegach MARF trwa 5 – 7 dni, po tym czasie jest możliwy powrót do życia seksualnego.

Efekty stosowania RF w obrębie narządu płciowego zewnętrznego są podobne, jak w innych obszarach poddawanym zabiegom w medycynie estetycznej i obejmują: poprawę unaczynienia w miejscu ekspozycji, zwiększenie grubości ściany pochwy i skóry sromu w przypadkach atrofii urogenitalnej, obkurczenie pochwy i w konsekwencji poprawę jakości życia seksualnego.

PIŚMIENNICTWO:

1. Lolis MS, Goldber DJ. Radiofrequency in Cosmetic Dermatology:A Review Dermatol Surg 2012
2. Zelickson BD, Kist D, Bernstein E, et al. Histological and ultrastructural evaluation of the effects of a radiofrequency--based nonablative dermal remodeling device. A pilot study. Arch Dermatol. 2004;140:204–209.
3. Niamtu J. Radiowave surgery versus CO laser for upper blepharoplasty icision: which modality produces the most aesthetic incision. Dermal Surg 2008
4. Alinsod RM. Temperature controlled radoifrequency for vulvovaginal laxity : Int J Aesthete Anti-Aging Med 3:16,2015
5. Alinsod RM. Transcutaneus temperature controlled radiofrequency for overactive bladder. Abstract accepted for presentation at the Forty-first Annual Meeting of the International Urogynecological Association,Caoe Town , South Africa, Aug 2016
6. Alinsod RM. Transcutaneus temperature controlled radiofrequency for atrophic vaginitis and dyspareunia. J Minim Invasive Gynecol 22:S226, 2015

Dr n. med. Piotr Kolczewski - asystent Kliniki Ginekologii Operacyjnej i Onkologicznej Pomorskiego Uniwersytetu Medycznego, wiceprezes Polskiego Towarzystwa Ginekologii Plastycznej i Rekonstrukcyjnej, współpracownik kliniki Medifem w Warszawie i kliniki Artmedicalcenter w Szczecinie. W latach 2010-2013 był ordynatorem oddziału Ginekologii i Położnictwa 109. Szpitala Wojskowego w Szczecinie. Od ponad 20 lat zajmuje się leczeniem operacyjnym w zakresie szeroko pojętej ginekologii operacyjnej, głównie z zakresu chirurgii rekonstrukcyjnej dna miednicy, uroginekologii, ginekologii onkologicznej i ginekologii plastycznej. Jest członkiem międzynarodowych towarzystw naukowych tematycznie związanych z operacjami rekonstrukcyjnymi i plastycznymi w ginekologii i uroginekologii (International Uroginecological Association, International Continence Society). Wykładowca na polskich i międzynarodowych kongresach poświęconych tematycznie ginekologii plastycznej

LOKTAL
MEDICAL ELECTRONICS

Wszechstronne trzyczęściowe urządzenie radiofrekwencyjne o częstotliwości 4 MHz!

W cenie zestawu zapewniamy **szkolenie** z zakresu ginekologii plastycznej i estetycznej pod **patronatem PTGPiR**

szeroki wybór elektrod

dowolna konfiguracja zestawu





wavetronic 6000 Touch

Nóż radiofrekwencyjny

- cięcie
- koagulacja (mono- i bipolarna)

megapulse HF Fraxx

MAFR (Microablative Fractional Radiofrequency)

- frakcyjna radiofrekwencja z działaniem mikroablacyjnym

wavevac Dual

Ewakuator dymu

(usuwanie i filtracja dymu)

- podwójny system filtracji (H.E.P.A. i z aktywnym węglem)

⊙ Labioplastyka ⊙ Hymenotomia ⊙ Perineoplastyka ⊙ Waporyzacja ektopii szyjki macicy ⊙ Usunięcie kłykcin z okolic intymnych ⊙ Konizacja szyjki macicy ⊙ Usunięcie zmiany z tarczy szyjki macicy ⊙ Radiofrekwencyjna rewitalizacja pochwy ⊙ Estetyczna korekcja strefy intymnej ⊙ Redukcja zmian powstałych w trakcie ciąży, porodu lub menopauzy: rozstępy, zwiotczałość skóry, blizny po cięciu cesarskim lub episiotomii.

kontakt :

NewU

+48 533 272 337, +48 795 693 344, info@NewU.pl, www.Loktal.pl
ul. Krakowskie Przedmieście 67/5 , 00-071 Warszawa

WAGINIZM: BÓL, KTÓRY MOŻE PROWADZIĆ DO DEPRESJI

Lek. med.
Tomasz Basta

Choć objawy pochwicy zostały po raz pierwszy opisane już w 1861 roku, przez dziesiątki lat kobiety w milczeniu znosiły objawy tej choroby: bolesne stosunki, brak możliwości współżycia, a także wstyd i upokorzenie. Dziś coraz więcej pacjentek nie boi się mówić o swoich dolegliwościach, a w gabinetach lekarskich szukają nie tylko trafnej diagnozy, ale także skutecznego leczenia. Dzięki nowoczesnym metodom i kompleksowej terapii, podczas której współpracują ze sobą specjaliści z wielu dziedzin, możliwe jest całkowite wyleczenie waginizmu. W tym artykule przedstawię swoją autorską terapię leczenia waginizmu.

Waginizm, nazywany często pochwicą, jest dysfunkcją seksualną [1], której najważniejszym objawem jest mimowolny, trwały lub nawracający [1], skurcz mięśni miednicy otaczających jedną trzecią zewnętrznej część pochwy (mięsień kroczowy i mięsień dźwigacz odbytu), mięśni przywodzących ud, mięśni pośladkowych oraz mięśni prostych brzucha. Dolegliwości i stopień ich nasilenia zależą od stopnia zaawansowania choroby [3].

BADANIA GINEKOLOGICZNE W NARKOZIE

Pacjentki cierpiące na łagodną postać pochwicy (pierwszego stopnia) mogą współżyć, jednak stosunki są bolesne. Występuje także brak reakcji seksualnej czy odczuwania przyjemności ze zbliżenia. Jeśli penetracja pochwy jest możliwa wyłącznie za pomocą palca lub małego wziernika, mamy do czynienia z waginizmem drugiego stopnia. Trzeci stopień zaawansowania charakteryzuje się początkowym brakiem możliwości penetracji pochwy za pomocą wziernika lub palca, jednak w wielu przypadkach udaje się przeprowadzić badanie po zastosowaniu żelu znieczulającego i perswazji. U pacjentek z pochwicą czwartego stopnia, penetracja jest całkowicie niemożliwa, a konieczne badania i zabiegi ginekologiczne wykonuje się w narkozie [2].

BRAK DOKŁADNYCH STATYSTYK

Objawy waginizmu zostały po raz pierwszy opisane już w 1861 roku przez amerykańskiego lekarza Mariona Simsa [12] (pochwicę nazywa się także zespołem Mariona-Simsa). Podczas prelekcji „O pochwicy" („On Vaginismus"), wygłoszonej przed Towarzystwem Położniczym w Londynie (Obstetrical Society of London), Sims przedstawił dolegliwości pięciu pacjentek, które doświadczały „zespołu objawów, składających się na odrębną chorobę, straszną jeśli idzie o rozmiar nieszczęścia, którego jest źródłem, nieszczęścia nie tylko fizycznego, ale też społecznego i moralnego". Pod pojęciem nieszczęścia „moralnego" Sims rozumiał brak możliwości odbywania stosunków, pomimo pozostawania w związkach małżeńskich (jego zamężne, cierpiące na pochwicę pacjentki, były dziewicami). Niestety, purytańskie wychowanie i silne tabu, które w XIX wieku obejmowało niemal wszystkie tematy związane z seksualnością, a później wpływ teorii Zygmunda Freuda sprawiły, że dopiero w latach 80. XX wieku problem zaczął być traktowany przez środowisko medyczne poważnie. Szacuje się, że pochwica dotyka od 3 do 17 proc. kobiet, jednak z całą pewnością dane te są niepełne [1].

Waginizm, zwłaszcza zaawansowany, uniemożliwia odbywanie stosunków seksualnych, co negatywnie odbija się nie tylko na samoocenie kobiet, ale także na ich związkach. W skrajnych przypadkach pochwica może być także przyczyną depresji [2]. Przez lata waginizm był tematem, który nie był poruszany w pozycjach popularnonaukowych czy mediach. Z tego powodu kobiety wstydzą się i nie szukają pomocy w gabinecie lekarza. Dodatkowym problemem jest także to, że niespecyficzne objawy pochwicy łatwo pomylić z innymi zaburzeniami. Jedynym widocznym podczas badania ginekologicznego objawem, który może sugerować pochwicę, jest bowiem nadmierne napięcie i przeczulica wędzidełka tylnego pochwy.

OBJAWY, KTÓRE TRUDNO ODRÓŻNIĆ

Ból, uczucie pieczenia, kłucia, podrażnienia, przewlekłego świądu lub „nadwrażliwości" w okolicach sromu, ujścia cewki moczowej, krocza lub odbytu mogą być objawami wulwodynii, na którą cierpi od 5 do 13 proc. kobiet [3]. W takim przypadku dyskomfort nie jest spowodowany infekcjami intymnymi lub chorobami skóry, a ból (zlokalizowany lub rozprzestrzeniony) utrzymuje się co najmniej 3 miesiące [3]. Z badań (przeprowadzonych w 2003 roku) wynika, że wulwodynia najczęściej pojawia się między 18 a 25 r.ż., znacznie zaś rzadziej po 35 r.ż. [6].

Z kolei westibulodynia (Vulvar Vestibulitis Syndrome – Zespół zapalenia przedsionka pochwy) charakteryzuje się występowaniem intensywnego bólu podczas dotykania przedsionka pochwy (a więc również podczas stosunku pochwowego czy badania ginekologicznego). Rozpoznanie westibulodynii i odróżnienie jej od waginizmu mogą przysporzyć trudności. Podczas diagnostyki lekarze ginekolodzy posługują się procedurą zwaną „kryteriami Friedricha", a więc przeprowadzają „Q-tip test" polegający na dotykaniu bolesnych miejsc wacikiem. Po zabiegu w przedsionku pochwy pojawiają się zaczerwienienia o różnym stopniu intensywności, jednak nie są widoczne inne zmiany chorobowe.

Uważa się, że na wystąpienie wulwodynii i westibulodynii mają wpływ czynniki genetyczne i immunologiczne. Westibulodynia współistnieje często u pacjentek, które cierpią na choroby zapalne jelit (22 proc.), zapalenie stawów (31 proc.), alergię (36 proc.), a także, u których istnieje rodzinne obciążenie cukrzycą (37 proc.). Wulwodynia może z kolei pojawić się po zabiegach operacyjnych (np. kręgosłupa), czy w przebiegu stwardnienia rozsianego, cukrzycy [7], czy HPV. Wulwodynia właściwa (Generalized Vulvodynia) jest prawdopodobnie schorzeniem neuropatycznym, związanym, m.in., z uszkodzeniem lub zapaleniem nerwów. Z badań wynika także, że niedobór witaminy D, może stanowić czynnik ryzyka dla zespołów bólowych, w tym dla zapaleń pochwy [3].

Skutkiem nieleczonej wulwodynii może być dyspareunia, czyli ból, który występuje w momencie penetracji, podczas stosunku lub po nim. Różnice między dyspareunią, a pochwicą, mogą być bardzo subtelne, np. do niedawna uważano, że dyspareunia nie powoduje mimowolnych skurczy mięśni uniemożliwiających penetrację. Za podstawową różnicę można uznać to, że „u pacjentek z pochwicą występuje wyraźny czynnik emocjonalny: paniczny lęk przed penetracją, nawet dotykiem sromu, katastrofizm" [3]. Warto jednak pamiętać, że u niektórych kobiet utrzymujący się ból może prowadzić do pojawienia się niezależnych od woli skurczów wokół wejścia do pochwy, czyli właśnie pochwicy. W klasyfikacji DSM-5, stworzonej przez Amerykańskie Towarzystwo Psychiatryczne, dyspareunia i pochwica znalazły się wśród dysfunkcji seksualnych [3].

KLUCZOWE PRZYCZYNY

Zdiagnozowanie waginizmu nie jest łatwe, a diagnoza stawiana jest często „z wykluczenia", dlatego podczas pierwszej wizyty należy przeprowadzić

z pacjentką bardzo dokładny wywiad lekarski, dzięki któremu można ustalić przyczyny pochwicy. Dzielimy je na pierwotne, które pojawiły się przed rozpoczęciem współżycia (występują najczęściej u nastolatek i młodych kobiet) oraz wtórne, które występują u kobiet, które przez pewien czas prowadziły aktywne życie seksualne i nie cierpiały na dolegliwości bólowe [9]. Ze względu na to, że pochwica najczęściej jest zaburzeniem psychosomatycznym, ważne jest zidentyfikowanie zarówno przyczyn organicznych, jak i psychogennych.

W przypadku pochwicy pierwotnej do przyczyn psychogennych zaliczyć możemy: lęk przed podjęciem współżycia seksualnego, utratą dziewictwa (bolesnością, krwawieniem, nieudaną inicjacją seksualną), zarażeniem się chorobami przenoszonymi drogą płciową lub zajściem w nieplanowaną ciążę. Kolejną istotną przyczyną może być negatywny stosunek do własnej seksualności, który może mieć wiele powodów: dorastanie w ultrakonserwatywnych lub ortodoksyjnych społecznościach, rygoryzm religijny lub rodzinny, wcześniejsze traumatyczne doświadczenia seksualne (od przypadkowego kontaktu z pornografią, zwłaszcza brutalną, przez oglądanie aktu seksualnego, np. rodziców, po bycie ofiarą wykorzystywania seksualnego lub gwałtu).

Czynnikiem, który również może powodować wystąpienie waginizmu pierwotnego, jest także zaburzony obraz własnego ciała (przekonanie o własnej nieatrakcyjności, postrzeganie narządów rodnych jako brzydkie, a naturalnych wydzielin ciała jako obrzydliwe) lub świadomość istnienia wad rozwojowych, które mogą, choć nie muszą, utrudniać współżycie [2].

W wielu przypadkach pochwica pierwotna związana jest z występowaniem przyczyn organicznych, związanych z wrodzonymi wadami rozwojowymi żeńskich narządów płciowych [2]. Jeśli na wczesnym etapie rozwoju wewnątrzmacicznego dojdzie do zaburzeń rozwoju przewodów Müllera i zatoki moczowo-płciowej, pochwa, macica i jajowody nie rozwiną się prawidłowo. Do najczęściej występujących wad, które mogą leżeć u podstaw pochwicy, zaliczamy:

Zarośnięcia (gynatresia) wrodzone narządów rodnych – najczęściej spotyka się całkowite zarośnięcie błony dziewiczej [9]. W takim przypadku głównym powodem wizyty u lekarza ginekologa jest brak miesiączki, często połączony z nasilającymi się bólami podbrzusza. Zarośnięcie błony dziewiczej nie musi wiązać się z zaburzeniami miesiączkowania, więc krew, która nie może wypłynąć, zalega w macicy, pochwie, a nawet jajowodach. Wycięcie lub przecięcie błony dziewiczej (np. przy pomocy lasera CO2 po uprzednim znieczuleniu) nie tylko umożliwia prawidłowe miesiączkowanie, ale także podjęcie współżycia seksualnego.

Septy, czyli przegrody znajdujące się w pochwie lub macicy, które powstają wskutek nieprawidłowego zanikania ścian przewodów kołoródnerczowych w życiu płodowym. Przegrody te można usunąć chirurgicznie.

Częściowe lub całkowite zdwojenia narządów płciowych (duplicationes), powstające wskutek niezrośnięcia się przewodów kołoródnerczowych na odcinkach, które mają przekształcić się w pochwę i macicę.

Narządy szczątkowe (organa rudimentaria), niedorozwinięte narządy płciowe

(hypoplasia organorum), także wskutek zaburzeń w rozwoju przewodów Müllera.

Całkowity brak narządów płciowych (aplazja,agenezja) spowodowany brakiem przewodów Müllera, na przykład Zespół Mayera-Rokitansky'ego-Küstera-Hausera (Rokitansky syndrome, congenital absence of the uterus and vagina) charakteryzujący się brakiem pochwy i istnieniem szczątkowej macicy. Współcześnie istnieją metody rekonstrukcji pochwy, z powodzeniem stosowane w gabinetach ginekologicznych.

Do organicznych przyczyn pochwicy wtórnej zaliczamy zaś: endometriozę [3], nawracające stany zapalne sromu i pochwy, a także atrofię błony śluzowej związaną z wiekiem i spadkiem poziomu hormonów płciowych (hipoestrogenizm). Ból może być także następstwem alergii, m.in. na lateks. W takim przypadku dolegliwości pojawiają się początkowo wyłącznie podczas stosunku z użyciem prezerwatywy lateksowej. Jeśli jednak będą utrzymywały się przez dłuższy czas, a każdy stosunek będzie powodował ból, może wykształcić się pochwica. Do przyczyn pochwicy wtórnej zaliczamy także wszelkie urazy, do których doszło w przebiegu porodu, np. w efekcie porodu kleszczowego, próżniowego lub zastosowania chwytu Kristellera. Mogą to być: rozdarcia, pęknięcia, a także nieprawidłowe założenie szwów.

Pochwicę możemy także podzielić na przedwstępną i napadową [2]. W pierwszym przypadku skurcz i ból pojawiają się przed rozpoczęciem współżycia, w drugim – w trakcie jego trwania. Jeśli mamy do czynienia z pochwicą rzeczywistą, dolegliwości pojawią się podczas próby penetracji, jeśli z wyobrażeniową – na samą myśl o zbliżeniu czy badaniu ginekologicznym [2].

Jeśli waginizm występuje wyłącznie jako następstwo przyczyn organicznych, leczeniem (także wykonaniem niezbędnych zabiegów chirurgicznych) zajmuje się lekarz ginekolog. Jeśli jednak rozpoznane zostaną także przyczyny psychogenne, niezbędna jest równoległa terapia prowadzona przez psychologa lub lekarza seksuologa. W takim przypadku pożądane skutki przynieść może wyłącznie ścisła współpraca specjalistów.

LĘKI I NERWICE

Pochwica, zarówno pierwotna, jak i wtórna, może wiązać się z występowaniem silnych lęków związanych z szeroko pojętym życiem seksualnym, które całkowicie wypaczają cel zbliżeń (więziotwórczy, dla relaksu, dla przyjemności) [8]. Samo myślenie lub rozmowa o stosunkach seksualnych niosą tak duży ładunek silnie negatywnych emocji, że współżycie, bez pomocy specjalistów (lekarza ginekologa, seksuologa, terapeuty par), staje się całkowicie niemożliwe. Sytuacje takie są szczególnie bolesne dla tych kobiet, które mimo niechęci do współżycia pragną mieć biologiczne potomstwo. Do przyczyn pojawienia się negatywnych emocji związanych z seksualnością możemy zaliczyć: złe relacje w małżeństwie, zmuszanie do odbywania stosunków („wypełnianie obowiązku małżeńskiego"); zbyt małe doświadczenie partnerów; strach przed utratą kontroli w trakcie stosunku i bycie poddaną ocenie; traumy z dzieciństwa (także bycie karaną lub zawstydzaną, również publicznie, za dotykanie narządów rodnych lub masturbację); brak edukacji seksualnej; uświadomienie sobie orientacji homoseksualnej; utrwalona dyspareunia [2].

PRZEBIEG LECZENIA

Doświadczenie pokazuje, że pożądany skutek terapeutyczny można zaobserwować już po czterech wizytach w gabinecie lekarskim, które powinny odbywać się nie częściej, niż co dwa tygodnie. Celem terapii jest zaś oswojenie pacjentki z penetracją, początkowo za pomocą dilatorów dopochwowych (desensytyzacja) lub urządzenia PelviFly, które umożliwia trening świadomego zaciskania i rozluźniania mięśni pochwy.

WIZYTA PIERWSZA

Podczas pierwszej wizyty należy przeprowadzić staranny wywiad medyczny, który pozwoli upewnić się, czy pacjentka rzeczywiście cierpi na pochwicę (a nie schorzenia ją przypominające) i ustalić jej przyczyny. Przykładowe pytania, które zadaję pacjentce szukającej pomocy z powodu bolesnych stosunków to: „czy pani miesiączkuje, czy miesiączki są regularne?", „czy występują lub w przeszłości występowały alergie?, „czy regularnie przyjmowane są jakieś leki, m.in. na depresję?", „czy cierpi pani na choroby z autoagresji?" (to pytanie jest szczególnie ważne, ponieważ istnieją schorzenia, do których zalicza się np. liszaj, które mogą powodować pochwicę).

Pacjentki cierpiące na waginizm najczęściej brzydzą się swoich okolic intymnych. Nie wiedzą, jak wygląda ich srom, nie znają budowy anatomicznej narządów rodnych. Wstyd i obrzydzenie do własnego ciała pogłębiają pochwicę, dlatego celem pierwszej wizyty terapeutycznej jest, m.in. przekazanie pacjentce podstawowej wiedzy seksualnej i anatomicznej [8]. W gabinecie lekarskim, posiłkując się planszami z ilustracjami lub slajdami, należy wyjaśnić pacjentce, gdzie znajdują się, jak wyglądają i jakie pełnią funkcje wewnętrzne narządy rodne: pochwa, macica, jajniki. Budowę ciała można również pokazać podczas badania USG. Jednak doświadczenie pokazuje, że nie warto wykonywać go podczas pierwszej wizyty, by nie zadać pacjentce niepotrzebnego bólu, a tym samym nie zniechęcić jej do podjęcia terapii. Można, za zgodą pacjentki, dokonać oględzin zewnętrznych narządów rodnych, jednak bez ich dotykania.

Kolejnym celem pierwszej wizyty jest zapoznanie pacjentki z przebiegiem procesu terapeutycznego. Tłumaczę wtedy, na czym polega leczenie i pokazuję dilatory, które służą do treningów w domu. Bardzo ważne jest również omówienie roli partnera, który powinien zostać poinfor-

mowany zarówno o rozpoczęciu leczenia, jak i przebiegu samej terapii. Taka rozmowa jest konieczna, ponieważ podczas leczenia nie powinno dochodzić do stosunków seksualnych z penetracją pochwy (stopniowym przyzwyczajaniem pacjentki do dotyku zajmuje się w tym czasie wyłącznie lekarz). Podczas okresu abstynencji partnerzy powinni skupić się przede wszystkim na pogłębianiu swojej więzi, np. szczerych rozmowach o dotychczasowym życiu seksualnym: nie tylko trudnościach, ale także swoich potrzebach i fantazjach.

WIZYTA DRUGA

Drugą wizytę rozpoczynam od rozmowy, która ma pokazać, czy w i jakim stopniu pacjentka zna reakcje swojego ciała. Przykładowe pytania, które mogą pojawić się na tym etapie to: „czy wie pani, kiedy występuje owulacja?", „czy potrafi pani odróżnić dni płodne od niepłodnych?", „czy widzi pani zmiany w wyglądzie zewnętrznych narządów rodnych, np. łechtaczki, podczas dni płodnych?", „czy dotyk miejsc intymnych sprawia pani przyjemność?". Po rozmowie zapraszam pacjentkę na fotel ginekologiczny i podejmuję próbę przełamania dotyku. Podczas badania siadam bokiem do pacjentki, żeby jej nie krępować. Następnie delikatnym, ale stanowczym ruchem zakrywam wejście do pochwy dłonią w ten sposób, że wnętrze dłoni przykrywa narządy rodne, a palce opierają się na spojeniu łonowym. To tzw. „gest zamknięcia wejścia". Oczywiście sam dotyk może być dla pacjentki stresujący, jednak dzięki temu, że palce lekarza znajdują się daleko od wejścia do pochwy, kobieta wie, że to dotyk „bezpieczny", który nie zakończy się próbą penetracji. Odczuwa więc sytuację jako pełną troski i zrozumienia dla swoich ograniczeń. Kolejnym krokiem, który ma pomóc pacjentce, jest zaangażowanie jej w rozmowę: pytam o hobby czy plany wakacyjne, a więc szukam bezpiecznych, miłych tematów.

Jeśli przełamanie bariery dotyku się powiedzie, a pacjentka jest rozluźniona, podejmuję próbę wprowadzenia do pochwy jednego palca (przy użyciu żelu), który ma delikatnie napierać na tylną ścianę. Kiedy spięcie mięśni ustępuje, powoli wprowadzam drugi palec. Podaję wtedy pacjentce lusterko i tłumaczę, że dwa palce mają średnicę zbliżoną do średnicy przeciętnego członka. Badanie kończy się wprowadzeniem średniego wziernika i pokazaniem kobiecie wnętrza jej pochwy. W większości przypadków w tym momencie następuje przełom, ponieważ pacjentki przekonują się, że ich pochwa jest elastyczna, a penetracja nie musi sprawiać im bólu. Oswojenie z dotykiem i penetracja palcami umożliwiają wprowadzenie do pochwy dilatora o najmniejszej średnicy, który zakładam w gabinecie lekarskim (na żelu ze znieczulającą lidokainą [8]), i który pacjentka wyjmuje dopiero w domu. Na koniec opowiadam o treningach, które kobieta powinna wykonywać w domu. Zalicza się do nich: oglądanie narządów intymnych w lusterku, dotyk i delikatny masaż, penetracja dilatorem. Celem ćwiczeń nie jest osiąganie orgazmu, zwykle na tym etapie sukcesem jest odczuwanie samego podniecenia seksualnego. Aby ułatwić ćwiczenia, zalecam pacjentce stosowanie dopochwowych kremów i żelów z kwasem hialuronowym.

NERW SROMOWY (NERVUS PUDENDUS, PUDENDAL NERVE)

(na podst. Chronic Pelvic Pain and Dysfunction. pod red. L. Chaitow)

To nerw mieszany zawierający włókna czuciowe, ruchowe, współczulne i przywspółczulne.
Bierze swój początek w splocie krzyżowym na wysokości S2-S3-S4. Przebieg tego nerwu może być zmienny osobniczo, ale w większości przypadków dochodzi on do okolicy pośladkowej przez otwór kulszowy większy, zawija się wokół więzadła krzyżowo-kolcowego, następnie dociera do okolicy kroczowej przez otwór kulszowy mniejszy, i przez dół kulszowo-odbytniczy dochodzi do kanału Alcocka.
Dzieli się na 3 główne gałęzie: nerw kroczowy, nerw odbytniczy dolny oraz nerw grzbietowy łechtaczki (u kobiet) i nerw grzbietowy prącia (u mężczyzn).
Nerw kroczowy zaopatruje: część pochwy i cewki moczowej, skórę warg sromowych, mięśnie poprzeczne krocza, mięsień opuszkowo-gąbczasty i kulszowo-jamisty, a także zwieracz zewnętrzny cewki moczowej i przednią część zwieracza zewnętrznego odbytu.
Nerw odbytniczy dolny zaopatruje kanał odbytu, dolną część odbytnicy, skórę okolicy okołoodbytniczej oraz tylną część zwieracza zewnętrznego odbytu.
Nerw grzbietowy łechtaczki zaopatruje skórę okolicy łechtaczki.
Istnieje wiele dolegliwości związanych z dysfunkcją nerwu sromowego, w tym waginizm.

WIZYTA TRZECIA

Podczas trzeciej wizyty omawiamy efekty ćwiczeń domowych. Przykładowe pytania, które mogą pojawić się w rozmowie, to: „czy pacjentka odczuwała trudność przy wyjmowaniu lub zakładaniu dilatora?", „czy masaże okolic intymnych sprawiły jej przyjemność?", „czy wykonywanie któregoś z ćwiczeń wiązało się z dyskomfortem?" lub „czy podczas penetracji dilatorem pojawił się skurcz?". Jeśli na ostatnie pytanie pacjentka odpowiada przecząco, kolejnym ćwiczeniem domowym, które zalecam, jest wprowadzenie większego dilatora. Na tym etapie do treningów może dołączyć również partner. Jeśli mam do czynienia z mężczyzną zaangażowanym w proces leczenia, a pacjentka wyrazi zgodę, zapraszam go do swojego gabinetu. Pokazuję, jak prawidłowo wykonywać ćwiczenia i pomóc partnerce w, niewątpliwie początkowo trudnym, procesie terapeutycznym. Jednym z najważniejszych zaleceń jest słuchanie poleceń pacjentki i podążanie za jej wskazówkami. Kobieta musi czuć się bezpieczna i wiedzieć, że nie stanie się nic, na co nie jest gotowa. Dlatego przejmowanie inicjatywy przez mężczyznę jest niewskazane. Zachęcam też partnerów, żeby nie wykonywali ćwiczeń „na zimno" i nie traktowali ich wyłącznie jako obowiązku. Masaż i dotyk mogą być elementem seksualnej zabawy, która zbliży partnerów.

Jeśli podczas drugiej wizyty nie udało się założyć dilatora, należy spróbować ponownie. W przypadku całkowitego zrośnięcia błony dziewiczej, przeprowadzam zabieg laserowego nacięcia błony (po uprzednim znieczuleniu). Jeżeli mamy do czynienia z zaawansowaną pochwicą (czwartego stopnia) próba penetracji palcem może okazać się niemożliwa. W takiej sytuacji można wykonać znieczulenie nerwu sromowego i/lub zastosować toksynę botulinową [8], która rozluźni mięśnie krocza, a pacjentka nie będzie w stanie ich spiąć. Takie działanie to jednak ostateczność.

„Przebieg gałęzi nerwu sromowego w zewnętrznych częściach narządu rodnego u kobiet"

CZWARTA WIZYTA

Podczas czwartej wizyty omawiane są skutki ćwiczeń domowych (wykonywanych samodzielnie lub z partnerem) i efekty terapii prowadzonej przez seksuologa, jeśli pacjentka korzysta z pomocy kilku specjalistów. Na tym etapie zalecam kontynuowanie ćwiczeń i utrzymuję zakaz współżycia (nawet jeśli kobieta czuje się gotowa do odbycia stosunku z penetracją) lub stwierdzam gotowość do podjęcia współżycia. Czynnikami, które należy wziąć pod uwagę podczas ocenienia gotowości są, m.in., brak skurczów mięśni podczas wkładania i wyjmowania dilatora oraz możliwość wprowadzenia do pochwy dilatora o największym rozmiarze.

Zasadniczym celem terapii jest stopniowa desensytyzacja i umożliwienie penetracji za pomocą penisa. Choć najlepsze efekty przynoszą ćwiczenia z dilatorami (lub

w końcowej fazie leczenia użycie wibratora), podczas leczenia można zastosować także leki, szczególnie rozluźniające i miejscowe środki znieczulające. W przypadku kobiet, u których pochwicę powoduje silny lęk (np. przed utratą dziewictwa, penetracją, złamaniem norm religijnych) pomocne może okazać się przyjmowanie leków przeciwlękowych. Skuteczne okazywało się także włączanie miejscowej terapii hormonalnej.

„TERAPIA DOMOWA"

Zakończenie leczenia w gabinecie lekarskim nie oznacza, że należy zaniechać ćwiczeń domowych. Pacjentka powinna kontynuować poznawanie reakcji swojego ciała, np. przez masturbację z użyciem wibratora oraz wzmacniać mięśnie dna miednicy przez regularne treningi mięśni dna miednicy (początkowo można wykonywać ćwiczenia podczas oddawania moczu, tj. przerywać na ok. 3 sekundy, później, kiedy pacjentka zorientuje się, jak zaciskać i rozluźniać wspomniane mięśnie, ćwiczyć może niemal wszędzie).

Niezwykle ważne są również rozmowy między partnerami, w których mogą dzielić się swoimi fantazjami seksualnymi. Należy dążyć do stopniowego pozbywania się niepotrzebnych zahamowań, np. przez samoistne pobudzanie się przy partnerze. Naturalny lęk, który początkowo może odczuwać kobieta (należy pamiętać, że jeszcze do niedawna stosunki kojarzyły jej się wyłącznie z bólem) należy pokonywać stopniowo wsłuchując się w jej potrzeby.

Jeśli po zakończeniu terapii (bez względu na to, ile minęło czasu) pacjentka zacznie ponownie odczuwać ból lub dyskomfort, powinna jak najszybciej umówić się na wizytę w gabinecie ginekologicznym. Nawet, jeśli ból będzie spowodowany infekcją lub uszkodzeniem śluzówki, długotrwałe ignorowanie dolegliwości może doprowadzić do ponownego występowania mimowolnych skurczów mięśni.

WALKA Z BÓLEM, WALKA ZE WSTYDEM

Efektywna terapia waginizmu wymaga zindywidualizowanego podejścia do pacjentki, stosowania nietypowych metod, delikatności i wyrozumiałości wobec emocji, które towarzyszą chorej (wstyd, obrzydzenie, lęk przez dotykiem, strach przed jakąkolwiek aktywnością seksualną). Odróżnienie pochwicy od podobnych schorzeń (wulwodynia, westibulodyni), ustalenie przyczyn schorzenia (organiczne, psychogenne) i dobranie odpowiedniej metody leczenia, także z zastosowaniem środków farmakologicznych, wymagają dogłębnej znajomości tematu. Warto jednak stale podnosić swoje kompetencje i zapoznawać się z możliwościami terapii, ponieważ, po wielu latach cierpienia w milczeniu, kobiety zaczynają nareszcie szukać pomocy u zaufanych specjalistów. A my, jako ginekolodzy, powinniśmy udzielić profesjonalnej porady i zapomnieć o radach w stylu „lampka wina rozwiąże problem".

PIŚMIENNICTWO:

1. „Ocena występowania bolesnego współżycia u kobiet w praktyce ginekologicznej", Beata Wróbel, NZOZ „Dla rodziny", Dąbrowa Górnicza
2. „Pochwica organiczna a wrodzone wady rozwojowe", Grażyna Jarząbek-Bielecka (Pracownia Ginekologii Wieku Rozwojowego i Seksuologii Kliniki Ginekologii Katedry Perinatologii i Ginekologii Uniwersytetu Medycznego w Poznaniu), Magdalena Pisarska-Krawczyk (Zakład Dietetyki Katedry Higieny Żywienia Człowieka, Uniwersytet Przyrodniczy w Poznaniu), Witold Kędzia (Katedra Zdrowia Matki i Dziecka Uniwersytetu Medycznego w Poznaniu), Małgorzata Mizgier, Zbigniew Friebel (Państwowa Wyższa Szkoła Zawodowa w Kaliszu)
3. „Wulwodynia jako zespół bólowy spowodowany dysfunkcją mięśni dna miednicy" Jarosław Pasek1,2, Ewa Baszak-Radomańska3, Marta Nowosad2, Liliana Błaziak3, Aleksander Sieroń1 Oddział Kliniczny Chorób Wewnętrznych, Angiologii i Medycyny Fizykalnej Katedry Chorób Wewnętrznych Wydziału Lekarskiego z Oddziałem Lekarsko-Dentystycznym w Zabrzu Śląskiego Uniwersytetu Medycznego w Katowicach oraz Ośrodek Diagnostyki i Terapii Laserowej
4. Instytut Wychowania Fizycznego i Turystyki Akademii im. Jana Długosza w Częstochowie
5. Gabinety Terpa w Lublinie
6. https://vulvodynia.pl, Agnieszka Serafin i Mikołaj Czyż
7. Leczenie wulwodynii – systematyczny przegląd i uszeregowanie dowodów naukowych Jeffrey C. andrews, mD, FrCSC . Dermatologia po Dyplomie • tom 4 Nr 3 2013
8. Obraz ciała w narracjach kobiet z diagnozą pochwicy Paulina Flis Seksuologia Polska 2015;13(2)
9. Zaburzenia seksualne przebiegające z bólem: rozpoznania psychogenne i biologiczne Psychiatria po Dyplomie - Nr 01 (luty) / 2009
10. Przewlekły ból związany z aktywnością seksualną Ginekologia po Dyplomie - Nr 01 (styczeń) / 2016
11. Obraz ciała w narracjach kobiet z diagnozą pochwicy Images of the body in women's narratives on vaginismus - Paulina Flis Szkoła Wyższa Psychologii Społecznej Uniwersytet Humanistycznospołeczny, Oddział we Wrocławiu Seksuologia Polska 2015, 13, 2, 70–77
12. https://www.ncbi.nlm.nih.gov/pubmed/21156718

Lek. med. Tomasz Basta - Absolwent Collegium Medium Uniwersytetu Jagiellońskiego, posiadający specjalizację z ginekologii i położnictwa. Wykładowca Polskiego Towarzystwa Ginekologii Plastycznej (PTGP) oraz Polskiego Towarzystwa Ginekologii Estetycznej i Rekonstrukcyjnej. Autor wielu badań i publikacji naukowych w tych dziedzinach.

Założyciel krakowskiej Intima Clinic (www.intimaclinic.pl) zajmujące się w holistyczny sposób zdrowiem intymnym kobiet. Zespół wykwalifikowanych i doświadczonych specjalistów w holistyczny sposób dba o zdrowie i życie intymne swoich pacjentek. Miejsce oferuje ponad 50 zabiegów i konsultacji z zakresu ginekologii i położnictwa, ginekologii plastycznej, ginekologii estetycznej, laseroterapii, chirurgii naczyniowej i ogólnej, endokrynologii, diabetologii, hipertensjologii, angiologii, dietetyki, psychologii i seksuologii. Klinka wyposażona jest w najnowszej generacji sprzęt medyczny (jako jedyna w Polsce dysponuje wszystkimi rodzajami laserów do leczenia wysiłkowego nietrzymania moczu i obkurczania pochwy, i jako jedna z trzech w naszym kraju posiada wysoko wyspecjalizowane urządzenie HIFU).
www.intimaclinic.pl tel. 570 052 055, kontakt@intimaclinic.pl, ul. Grzegórzecka 67C/U11, 31-559 Kraków

TRICHOEPITHELIOMA SROMU – LECZENIE Z WYKORZYSTANIEM TECHNIK CHIRURGII PLASTYCZNEJ

- opis przypadku

Dr n. med. Rafał Kuźlik

Lek. Rafal Karwowski

ABSTRAKT

Trichoepithelioma to bardzo rzadka i łagodna zmiana skórna. Powstaje z mieszków wło-sowych [1]. Ten wolno rosnący nowotwór skórny najczęściej pojawia się na twarzy i skórze głowy, szyi i tułowiu. Zwykle przedstawia się klinicznie jako pojedyncza zmiana lub liczne, połączone guzki. Wyjątkowo rzadko występuje na sromie. Trichoepithelioma vulgaris ma złożone wzory histologiczne. Pochodzi z przydatków, które symulują złośliwość [2]. Było tylko kilka opisanych przypadków pojawienia się tej zmiany na sromie (Cho and Woodruff, 1988, Byrd i in., 2000 i Heller at al, 2009).

OPIS PRZYPADKU

Na badanie zgłosiła się 30-letnia kobieta, u której 5 lat temu pojawiły się na sromie liczne, powiększające się z czasem guzki. W badaniu klinicznym na wargach sromowych więk-szych zaobserwowano liczne, małe guzki zlokalizowane pod skórą warg sromowych większych, leżące wzdłuż ich górnej krawędzi (rycina 1). Nie było żadnych innych objawów ani limfadenopatii, ale z drugiej strony pacjentka nie czuła się dobrze. Miała obniżoną samoocenę i wstydziła się swojego wyglądu. W przeszłości urodziła jedno dziecko i chciała zajść kolejną ciążę, ale jej zdaniem w takiej sytuacji było to niemożliwe. Postanowiła najpierw usunąć guzy.

Te objawy psychologiczne były główną przyczyną podjęcia decyzji o wyborze wycięcia guzów przy wykorzystaniu techniki stosowanej w ginekologii plastycznej. Zmiany zostały wycięte w znieczuleniu ogólnym (jedynie dla potrzeb fotograficznego dokumentowania zabiegu, ponieważ taka procedura może być z powodzeniem przeprowadzona w znieczu-leniu miejscowym). Po oznaczeniu linii cięcia guz wycięto za pomocą narzędzia radiofre-kwencyjnego (RF). Pozostawiona krawędź rany była gładka, bez oznak choroby. W bada-niu histologicznym opisano micronodular trichoepithelioma. Ze względu na życzenie pa-cjentki, jednocześnie z zabiegiem chirurgicznym warg sromowych większych, wykonano resekcję lewej wargi sromowej mniejszej (techniką tylnej resekcji klinowej). Podczas ba-dania kontrolnego, przeprowadzonego 4 tygodnie po zabiegu, proces gojenia się ran oce-niono jako prawidłowy. Pacjenta nie zgłaszała

Rycina 1. Liczne, małe guzki zlokalizowane pod skórą warg sromowych większych, leżące wzdłuż ich górnej krawędzi

żadnych dolegliwości i była bardzo zadowolona z efektu plastycznego. Właściwy kształt sromu został zachowany i pacjentka nie zgłaszała żadnych zastrzeżeń (rycina 2).

Druga kontrola miała miejsce rok po operacji. Pacjentka była bardzo zadowolona i znów była w ciąży (zaszła w ciążę po 6 miesiącach od zabiegu). Blizny były prawie niewidoczne. Twierdziła, że ma poczucie własnej wartości i satysfakcję z obrazu swojego ciała (rycina 3 3).

DYSKUSJA

Trichoepithelioma reprezentuje proliferację komórek basaloidalnych, które tworzą struktury podobne do mieszka włosowego [3]. Raka podstawnokomórkowego, jako bardziej agresywny odpowiednik tej zmiany, można odróżnić od trichoepithelioma dzięki

Rycina 2. 4 tygodnie po zabiegu, proces gojenia się ran oceniono jako prawidłowy.

FOT. AUTORZY

Rycina 3. Druga kontrola miała miejsce rok po operacji

FOT. AUTORZY

obecności owrzodzenia i braku struktur podobnych do mieszków włosowych.

Histologicznie pojedyncze grupy komórkowe są podobne do tych w raku podstawnoko-mórkowym i dość często tak zdiagnozowane (do 35% przypadków) [2].Przedstawiono kil-ka hipotez dotyczących histogenezy trichoepithelioma. Pierwsza została przedstawiona przez Brooke'a w 1892 roku. Twierdził on, że zmiana pochodzi z mieszka włosowego lub naskórka [4]. Inni lekarze uważają, że rozwija się on wtórnie do różnicowania komórek multipotencjalnych w kierunku struktur włosów [3].

Najważniejszą kwestią jest odróżnienie trichoepithelioma od raka, który jest powszechniejszy i bardziej agresywny. Należy unikać radykalnego i szerokiego wycięcia w przypadku potwierdzenia niezłośliwego uszkodzenia. Zdaniem autorów, w takich przypadkach należy rozważyć plastyczne procedury chirurgiczne.

PIŚMIENNICTWO:

1. Heller J, Roche N, Hameed M. Trichoepithelioma of the vulva: report of a case and re- view of the literature. J Low Genit Tract Dis. 2009 Jul; 13(3):186-7.
2. Cho D, Woodruff JD, Trichoepithelioma of the vulva. A report of two cases. J Reprod Med. 1988 Mar;33(3):317-9.
3. Byrd L, Wells S, Mayers F Trichoepithelioma of the vulva J Obstet Gynaecol. 2000 Jan; 20(1):99.

Dr n. med. Rafal Kuźlik, Lek. Rafal Karwowski - Szpital EMC Św. Anny w Piasecznie

HISTORIA GINEKOLOGII PLASTYCZNEJ

Lek. med.
Michał Barwijuk

Choć wydawać by się mogło, że historia ginekologii plastycznej nie jest odległa, to początki procedur chirurgicznych w obrębie żeńskich narządów płciowych sięgają już starożytności. Pierwszy na świecie opis operacji z przyczyn estetycznych w obrębie żeńskich narządów płciowych pochodzi z końca I wieku naszej ery. Zabiegu dokonał grecki lekarz Soranus z Efezu, praktykujący w Aleksandrii, a następnie w Rzymie od końca I do połowy II wieku n.e. [1, 2].

Kolejne doniesienie pochodzi z IV wieku i zostało zawarte w czwartym tomie "Ginekologii" Muscio. Opis dotyczy wycięcia przerośniętej łechtaczki, a jego wykonanie przypisuje się greckiemu chirurgowi Philumenusowi, który pracował na przełomie III i IV wieku n.e. Procedurę tę wykonano prawdopodobnie ze wskazań estetycznych, choć zabieg miał również ułatwić prawidłową stymulację podczas współżycia. Krwawienie okołooperacyjne było kontrolowane za pomocą zimnych kompresów nasączonych octem.

PIERWSZE OPERACJE WYCIĘCIA ŁECHTACZKI

Już od czasów starożytnych zabiegi w obrębie żeńskich narządów płciowych były wykonywane nie tylko ze względów estetycznych, ale także funkcjonalnych. W niektórych przypadkach było to zwiększenie satysfakcji seksualnej, a w innych wręcz przeciwnie. Rzeczony opis wycięcia przerośniętej łechtaczki przez Philumenusa z Aleksandrii został odnaleziony i opublikowany przez bizantyjskiego lekarz Aetiusa z Amidy w pracy zatytułowanej „16 ksiąg o medycynie" na przełomie V i VI wieku. Według niego wskazaniem do zabiegu było przekonanie, że przerośnięty narząd jest nie tylko brzydki, ale również przynosi hańbę. Kobiecie, dotkniętej takim schorzeniem zarzucano wówczas rozwiązłość i nadmierne czerpanie przyjemności ze współżycia seksualnego.

Podobny cel miała praktyka, pochodząca z Egiptu, stosowana w celu zmniejszenia przyjemności seksualnej u kobiet niezamężnych, polegająca na wycięciu łechtaczki. Współcześnie wycięcie łechtaczki jest jedną ze składowych procedur wykonywanych wbrew woli kobiet i nazywa się ją mutilacją.

W VII wieku n.e. Paulos z Aeginy, kolejny bizantyjski lekarz, opisał dwie różne operacje w swojej książce zatytułowanej "medyczne kompendium w siedmiu książkach". Pierwsza z nich dotyczyła redukcji przerośniętej łechtaczki, która określana była przez autora jako "nympha". W mitologii greckiej nazwa ta odwoływała się do kobiet w porze godowej, młodych dziewcząt, narzeczonych, bogiń niższego rzędu. Druga opisywana operacja to wycięcie przerośniętych warg sromowych mniejszych, których wygląd operator opisywał jako "ogon sromowy", czyli mięsistą narośl wychodzącą z ujścia macicy i wypełniająca całą pochwę, niekiedy wystająca poza nią i wyglądem przypominająca ogon. Opis operacji obrazuje, w jak dużym stopniu powiększone były wargi sromowe pacjentki.

ODMŁADZANIE I ZWĘZANIE POCHWY

Jeśli chodzi o historię odmładzania i zwężania pochwy można śmiało powiedzieć, że sięga ona ponad tysiąca lat. Pierwsza praca z 1050 roku opublikowana została przez doktora Trotula de Ruggiero z Salerno. Książka "Treatments for women" opisuje 5 metod niechirurgicznego przywrócenia dziewictwa i pobudki dla tego typu działania. Zabieg zwężenia pochwy miał na celu zwiększenie jej tarcia podczas ruchów frykcyjnych i zwiększenie przyjemności ze współżycia. W dziele doktora Trotula znajdują się również opisy technik zaopatrzenia pęknięcia pochwy i odbytu po porodzie oraz opis nieinwazyjnego postępowania celem obkurczania pochwy po porodzie. Trzeba pamiętać, że w czasach, w których powstawały powyższe opisy, poród siłami natury stanowił jedyną drogę porodu [3, 4, 5]. Ilość występujących powikłań była znaczna, a ich wystąpienie wiązało się niejednokrotnie z trwałym kalectwem kobiety, a nawet śmiercią. W znacznym stopniu ograniczało jej funkcje seksualne i wpływało na satysfakcję seksualną obojga partnerów [6].

GINEKOLOGIA RENESANSU

Renesans to epoka, dzięki której zmienił się pogląd i poszerzył stan wiedzy na temat anatomii człowieka. Przyczynił się do tego Leonardo da Vinci w 1513 roku, serią dzieł na temat anatomii, ilustrując między innymi pochwę oraz opisując precyzyjnie srom. W 1543 roku Andreas Vesalius z Uniwersytetu w Padwie opisał anatomię narządu rodnego kobiety na podstawie sekcji zwłok i opublikował

w „De humana corporis fabrica". Dzięki tym podstawom mogła rozwinąć się dynamicznie chirurgia żeńskich narządów płciowych. W związku z wynalezieniem prasy drukarskiej, wiedza z tego zakresu została szybko rozpowszechniona.

Niewiele jednak zmieniło się w dziedzinie ginekologii plastycznej, jeśli chodzi o nowe techniki chirurgiczne, jak i narzędzia. Ograniczenia dotyczyły głównie sprzętu chirurgicznego oraz braku wiedzy na temat sposobu zmniejszania ilości zakażeń oraz możliwości tamowania krwawienia śródoperacyjnego.

W 1604 roku w "Philosophiae Ac Medicinae Doctoris per Europum notissimi" dr Roderick Castro opisał podwiązanie łechtaczki przy użyciu narzędzi i szwów z końskiego włosia.

W 1609 roku, prawie 600 lat po dziele doktora Trotula de Ruggiero, francuscy chirurdzy Ambroise Pare i Jacques Guillemeau opisali zeszycie pękniętej pochwy, krocza i odbytu po porodzie drogami natury w "De la grossesse Accouchement des Femmes".

Pierwsza publikacja metody zmniejszenia przerośniętej łechtaczki w formie zilustrowanej została wydana w 1655 roku przez niemieckiego chirurga Johanna Schultesa.

Jeśli chodzi o początki plastyki warg sromowych mniejszych, pierwszy opis chirurgicznego wycięcia warg sromowych mniejszych należy do doktora Pierre'a Dionisa, francuskiego chirurga i lekarza sądowego. Pracował on na dworze króla Ludwika XIV i w 1707 roku opublikował swoją metodę w „Cours d'operations de chirurgie".

POCZĄTKI LABIOPLASTYKI

Jako taki termin "labiominoroplastyka" został użyty po raz pierwszy przez niemieckiego chirurga wojskowego doktora Lorenza Heistera w 1739 roku na łamach "Institutiones chirurgicae". Opis wykonanej przez niego procedury stał się jednym z najbardziej znanych w środowisku chirurgów osiemnastego wieku.

Śledząc rozwój techniki autologicznego przeszczepu tkanki tłuszczowej, znajdujemy pierwsze wzmianki w literaturze końca XIX wieku. Dokładnie w 1895 roku austriacko-niemiecki ginekolog dr Vincenz Czerny opisał procedurę powiększenia piersi autologiczną tkanką tłuszczową pobraną z biodra pacjentki. Zabieg przeprowadzono u pacjentki, która w przeszłości przeszła operację mastektomii.

Również ginekolog, Howard Kelly z John Hopkins Hospital, w 1899 roku po raz pierwszy opisał zabieg abdominoplastyki z cięcia poprzecznego. W trakcie procedury wycięto płat skórno-tłuszczowy o wadze 7450 g.

Zabieg powiększenia piersi autologiczną tkanką tłuszczową pobraną z biodra pacjentki opisany w 1895 roku przez dr Vincenza Czernego.

Ważną pozycją w literaturze ginekologii estetycznej jest wydana przez profesora Bartona Hirsta, ginekologa-położnika z Uniwersytetu w Pensylwanii, w 1905 roku jedna z pierwszych książek traktujących w sposób bardzo dokładny i opisowy zabiegi naprawcze pochwy i krocza, a także plastyki warg sromowych mniejszych, po leczeniu operacyjnym nowotworów.

Następował dalszy rozwój labiominoroplastyki. W 1957 roku angielski ginekolog profesor Norman Jeffcoate opisał przypadek nieródki z przerostem warg sromowych mniejszych i metodę ich redukcji. Wygląd warg sromowych mniejszych porównał u tej pacjentki do "uszu spaniela". Profesor Jeffcoate był również autorem ciekawego opisu przypadku jedno-stronnego przerostu wargi sromowej mniejszej.

W 1976 r. opisana przez Radmana technika częściowej amputacji (inaczej nazywana linearną lub liniową), stała się obecnie najczęściej wykonywaną techniką zmniejszenia przerostu warg sromowych mniejszych na świecie. W 1983 roku swoją technikę labiomino-

roplastyki opisał Hodginson, w 1988 r. Alter, w 1999 r. – Matlock, w 2000 r. – Rouzier i Choi, w 2006 r. – Munhoz i Giraldo, w 2012 r. Cao, a w 2014 r. – Ostrzeński.

LIPOSUKCJA I LIPOPLASTYKA

Francuski ginekolog dr Pierre Fournier był pierwszą osobą, która użyła słowa liposukcja i lipoplastyka w odniesieniu do operacji, w której pozyskał od pacjentki tkankę tłuszczową, a następnie przy użyciu tak zwanej „suchej techniki" podał pobrany tłuszcz w inne miejsce. Opis powyższej procedury został opublikowany przez dr Fourniera wraz z dr Arpadem Fisherem i jego synem Giorgio Fischerem w 1977 roku. Niecały rok później Dr Gerard Illouz, francuski ginekolog, kolega doktora Fourniera opisał liposukcję przy użyciu tak zwanej „mokrej techniki" i przy użyciu ssaka chirurgicznego [7].

Ważną datą w historii ginekologii plastycznej jest rok 1984, kiedy to Amerykańskie Towarzystwo Chirurgii Plastycznej wysłało oficjalnie delegatów do klinik ginekologicznych, celem szkolenia z technik lipoaspiracji.

POWSTAWANIE TOWARZYSTW NAUKOWYCH

Kolejnym kamieniem milowym było powstanie w 2004 roku Międzynarodowego Towarzystwa Kosmetoginekologii - International Society of Cosmetogynecology. Jego założycielami są Marco Pelosi II i Marko Pelosi III. Obecnie zrzesza ono ok. 700 członków, w 30 krajach, na całym świecie, a jego siedziba znajduje się w Bayonne Medical Center w New Jersey (USA).

Ważną datą w polskiej historii jest powstanie w 2011 roku Polskiego Towarzystwa Ginekologii Plastycznej. Zostało założone w klubie Lekarza w Warszawie, a w 2018 roku zmieniło swoją nazwę na Polskie Towarzystwo Ginekologii Plastycznej i Rekonstrukcyjnej.

W 2015 roku zostało założone Polskie Towarzystwo Ginekologii Estetycznej i Rekonstrukcyjnej (Polish Society of Aesthetic and Reconstruction Gynecology) z siedzibą w Lublinie.

Obecnie jesteśmy świadkami dynamicznego rozwoju ginekologii plastycznej, zarówno technik operacyjnych, jak i małoinwazyjnych. W dużej mierze dokonuje się on dzięki szybkiemu postępowi technologicznemu i nowym możliwościom sprzętowym. Ponadto dzięki akceptacji społecznej i większej świadomości lekarzy o możliwościach stosowania różnych technik zabiegowych, wzrasta dostępność procedur. Pozostaje nam być nie tylko świadkami historii dalszego rozwoju ginekologii plastycznej, ale również aktywnymi jej współtwórcami.

BIBLIOGRAFIA

1. Heinz Schott (1994) Kronika medycyny. Warszawa: Wydawnictwo „Kronika".
2. Lachs J. (1902) Ginekologia Soranusa z Efezu. Poznań: Towarzystwo Przyjaciół Nauk Poznańskie
3. Drife J The start of life: a history of obstetrics Postgraduate Medical Journal 2002;78:311-315.
4. Boss J The antiquity of Cesarean section with maternal survival: the Jewish tradition. Medical History 1961; 5 (2): 117–31.
5. Cesarean Section – A Brief History: Part 2. U.S. National Institutes of Health 2009
6. Pieter W. J. van Dongen Caesarean section?: etymology and early history South African Journal of Obstetrics and Gynaecology 2009
7. Sterodimas A, Boriani F, Magarakis E, Nicaretta B, Pereira LH, Illouz YG Thirtyfour years of liposuction: past, present and future Eur Rev Med Pharmacol Sci. 2012 Mar;16(3):393-406.

Lek. med. Michał Barwijuk - Ukończył Warszawski Uniwersytet Medyczny. Specjalista położnictwa i ginekologii – asystent w Klinice Położnictwa, Chorób Kobiecych i Ginekologii Onkologicznej Szpitala MSW w Warszawie. Członek Polskiego Towarzystwa Ginekologicznego, członek zarządu i założyciel Polskiego Towarzystwa Ginekologii Plastycznej (PTGP) oraz członek Polskiego Towarzystwa Ginekologii Estetycznej i Rekonstrukcyjnej (PTGEiR).

Współorganizator szkoleń i wykładowca dla lekarzy z zakresu ginekologii plastycznej, estetycznej i rekonstrukcyjnej. Organizator szkoleń i wykładowca małoinwazyjnych technik, takich jak laseroterapia pochwy, zastosowanie osocza bogatopłytkowego, karboksyterapii, wypełniaczy, radiofrekwencji, intymnych ultradźwięków oraz pozostałych technik w ginekologii estetycznej oraz z technik operacyjnych w ginekologii plastycznej. Ukończył prestiżowe szkolenie w Instytucie Ginekologii Estetycznej i Rekonstrukcyjnej na Florydzie (USA). Wykładowca w Polsce i za granicą z tematyki ginekologii plastycznej i estetycznej.

Na co dzień operuje i asystuje przy najbardziej skomplikowanych zabiegach ginekologii plastycznej i rekonstrukcyjnej, wykonuje również małoinwazyjne zabiegi ginekologii estetycznej, przywracając funkcjonalność i estetykę stref intymnych. Od 2016 roku prowadzi pierwszy w Polsce kurs z ginekologii plastycznej na preparatach nieutrwalonych w ramach zajęć praktycznych w centrum edukacji medycznej.

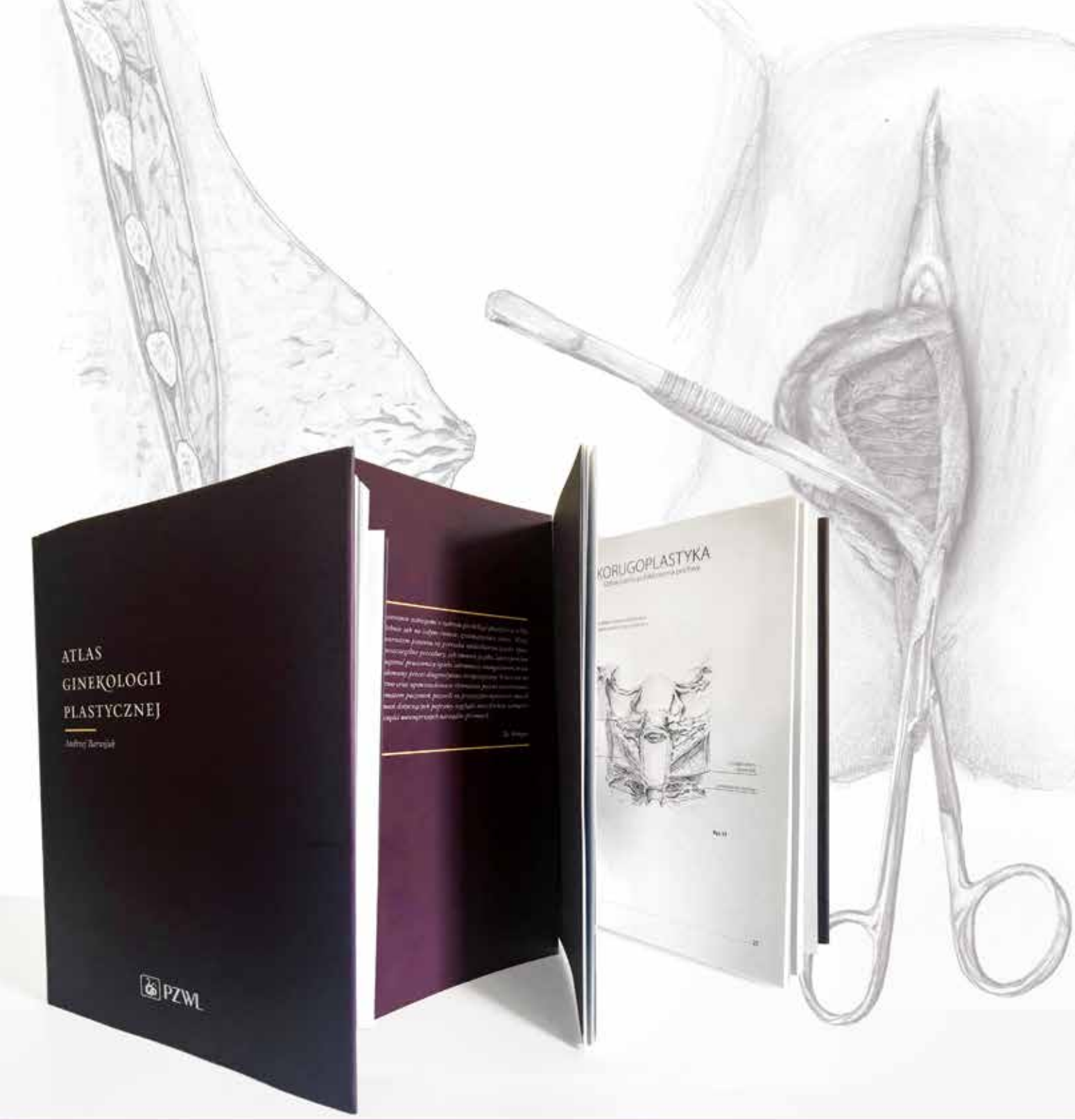

ATLAS GINEKOLOGII PLASTYCZNEJ

Andrzej Barwijuk

Zainteresowanie zabiegami z zakresu ginekologii plastycznej w Polsce, podobnie jak na całym świecie, systematycznie rośnie. Wraz z tym wzrostem pojawia się potrzeba ujednolicenia języka opisującego poszczególne procedury, jak również języka, jakim powinni się posługiwać pracownicy opieki zdrowotnej zaangażowani w ten skomplikowany proces diagnostyczno-terapeutyczny. Właściwe nazewnictwo oraz upowszechnienie słownictwa pośród zainteresowanych tematem pacjentek pozwoli na precyzyjne wyrażenie swoich oczekiwań dotyczących poprawy wyglądu oraz funkcji zewnętrznych i części wewnętrznych narządów płciowych.

Ze Wstępu

CLITORAL RECONSTRUCTIVE SURGERY AFTER FEMALE GENITAL CUTTING

Amr Seifeldin, MD

Female genital mutilation / cutting (FGM/C), aka female circumcision, is defined by the World Health Organization (WHO) as "All procedures that involve partial or total removal of the external female genitalia for non-medical reasons" [1].

Practised in Africa and other parts of the world, the WHO recently estimated that over 250 million females have been circumcised so far, and an additional three million are at risk of circumcision each year, nearly 8000 cases a day [2].

First recorded in Egypt in the 5th Century BC, and noted on a papyrus from Memphis in 2nd Century BC, its historic background goes back more than 3000 years. Some ancient Egyptian mummies were found to have been circumcised.

FGM/C awareness has increased globally in the past 20 years, due to an increased influx of African immigrants and refugees, with 680,000 cases in Europe and 513,000 in the United States, putting a heavy burden on the healthcare systems of the host countries. It is a destructive procedure, criminalised by law in most countries, and considered a crime against humanity [3].

The area excised usually includes the:
- clitoris
- clitoral hood
- labia minora
- labia majora.

FGM/C has no medical benefits, the reason for the practice is purely traditional with a false religious pretext in some cases. It is usually performed before puberty, but can be done at any age [4].

FGM/C in practising communities is regarded as:
- purification and cleanliness
- perquisite for growing into womanhood
- preserves virginity and family honour
- provides better marriage prospects for girls
- prevents promiscuity and adultery
- saves face for family within the community.

Types: The WHO classifies FGM/C in four types (Figure 1) with varying degrees of cutting, ranging from a simple nick on the prepuce, clitoral excision, labial (minora and majora) amputation, to complete infibulation.

Under this classification, simple aesthetic gynaecology procedures such as labiaplasty and clitoral hood reduction are unjustifiably categorised as FGM.

In some African communities, the clitoral body is partially excised and both labia (minora and majora) are cut and the skin gap is sutured together forming a covering skin seal acting as a chastity belt and creating a small opening at the lower end of the vagina for urine and menstrual flow (Figure 2). This is called Pharaonic infibulation, and in some cases the opening is too narrow to allow consummation of marriage and a surgical procedure known as defibulation is performed to open the vulva skin cover to allow sexual contact [5].

Complications of FGM/C:
- haemorrhage, neurogenic shock, sometimes leading to death
- infection by HIV, hepatitis and tetanus
- trauma to surrounding structures (urethra and vagina)
- implantation inclusion cysts, keloid and scar tissue formation
- decreased clitoral response in desire, arousal and orgasm
- increased materno-fetal morbidity and mortality during labour
- pain, dyspareunia and dysmenorrhea
- psycho-sexual disturbances:
  - low self esteem, shame, embarrassment with partner
  - post-traumatic stress disorder
  - anxiety and psychosomatic disorders
  - flash back to traumatic event.

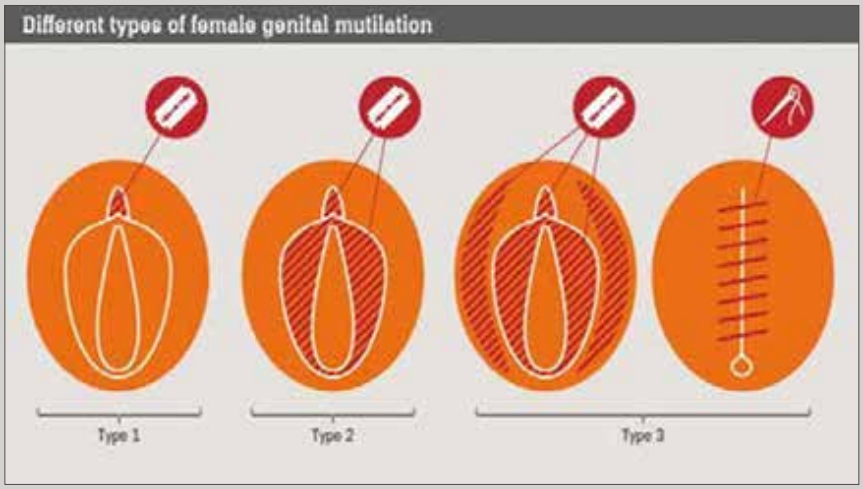

World Health Organization Classification of Female Genital Mutilation	
Type I: Partial or total removal of the clitoris and / or the prepuce (clitoridectomy)	**Type Ia:** Removal of the clitoral hood or prepuce only
	Type Ib: Removal of the clitoris with the prepuce
Type II: Partial or total removal of the clitoris and the labia minora, with or without excision of the labia majora (excision)	**Type IIa:** Removal of the labia minora only
	Type IIb: Partial or total removal of the clitoris and the labia minora
	Type IIc: Partial or total removal of the clitoris, the labia minora and the labia majora
Type III: Narrowing of the vaginal orifice with creation of a covering seal by cutting and apposition the labia minora and / or the labia majora, with or without excision of the clitoris (infibulation)	**Type IIIa:** Removal and apposition of the labia minora
	Type IIIb: Removal and apposition of the labia majora
Type IV: Unclassified	All other harmful procedures to the female genitalia for non-medical purposes, for example, pricking, piercing, incising, scraping and cauterisation

Figure 1: WHO classification of FGM.

Management: The complexity of symptoms are best managed by a multidisciplinary approach provided by a group of gynaecologists, psychologists, midwives and social workers. Main guidelines are psycho- sexual assessment, sexual education, comprehensive physical exam, and surgery (defibulation and clitoral restoration) if needed [6].

CLITORAL RECONSTRUCTIVE SURGERY (CRS)

FGM/C victims still retain the ability to reach orgasm after clitoral excision, the clitoris is a highly sensitive organ and can be modified to function as a new clitoris [7].

Although many FGM/C victims are unaware of the availability of genital reconstructive surgeries, the demand for genital reconstructive surgery both for functional and aesthetic reasons, has dramatically risen in past years due to increased patient awareness, better education, and modern aesthetic and sexual health trends (Figure 3).

Method:

- removing peri-clitoral adhesions
- releasing and mobilising the clitoris by cutting the suspensory ligament
- preserving the dorsal neurovascular bundle
- restoring clitoris to its normal anatomical position in the frenulum (if present).

Platelet rich plasma (PRP) injections, directly into the clitoris, improve clitoral sensitivity by increasing blood flow, growth factors and stimulating stem cells in the region [3].

Figure 2: Pharaonic infibulation.

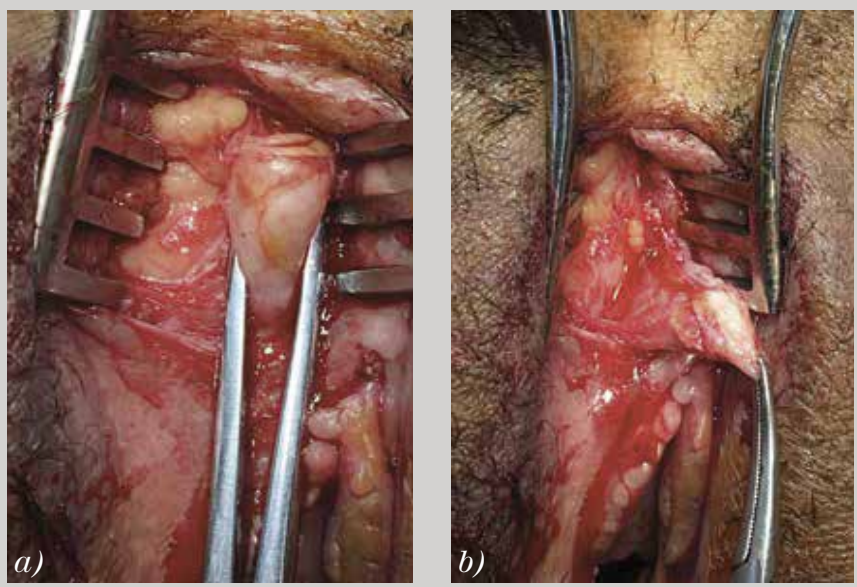

Figure 3: a) Releasing clitoris from adhesions. b) Mobilising clitoris by cutting suspensory ligament.

Postoperative follow-up, counselling and reassurance provide a holistic management protocol for FGM victims.

Results: Our study included 107 patients; results vary from no improvement to 90% improvement in sexual desire, arousal, lubrication, orgasm and decrease in pain. Better results were found in younger women with better education and higher socio-economic status. These marked

improvements were especially noted in young adult women with type I and type II FGM/C, and probably attributed to the psychological benefits of the procedure, which may exceed the physical benefits [3].

CONCLUSION

FGM rates are declining globally due to changing socio-cultural and economic factors. Genital restorative surgeries have provided hope for FGM/C victims to regain their dignity, improve sexuality and quality of life. We have noted an improvement in aesthetic appearance and reported functional outcome, self-confidence, female self-image, partner and parent relationships after the procedure and support.

We therefore suggest that the clitoral reconstructive procedure should be made available to FGM/C victims. The possibility of such surgery should be more widely promoted in the community and also in hospitals

when patients are presenting with aesthetic and sexual function complaints. Finally, it is important to be able to meet increased demand through the training of more surgeons in the art and practice of female genital reconstructive surgery.

REFERENCES

1. World Health Organization, Department of Reproductive Health and Research (2008) Eliminating female genital mutilation: an interagency statement. OHCHR, UNAIDS, UNDP, UNECA, UNESCO, UNFPA, UNHCR, UNICEF, UNIFEM, WHO. World Health Organization, p Geneva.
2. WHO (2012) Female genital mutilation, Fact sheet N241. World Health Organization, Geneva, Switzerland.
3. Seifeldin A. Genital reconstructive surgery after female genital mutilation. Obstet Gynecol Int J 2016;4(6):00129.
4. Foldès P, Cuzin B, Andro A. Reconstructive surgery after female genital mutilation: a prospective cohort study. Lancet 2012;380(9837):134-41.
5. Foldes P. Reconstructive surgery of the clitoris after ritual excision. J Sex Med 2006;3(6):1091-4.
6. Abdulcadir J, Rodriguez MI, Petignat P, Say L. Clitoral reconstruction after female genital mutilation/cutting: case studies. J Sex Med 2015;12(1): 274-81.
7. Thabet SM, Thabet AS. Defective sexuality and female circumcision: the cause and possible management. JObstet Gynaecol Res 2003;29(1):12-9.

Amr Seifeldin, MD - Head of Urogynecology & Pelvic Reconstructive Surgery unit, El Galaa Teaching Hospital for Women; Director, Cosmetic Gynecology Egypt, Cairo, Egypt. E: amr@seifeldin.org / a.seifeldin@gmail.com
Declaration of Competing Interests: None declared.

PIERRE FABRE